

OSTÉOPATHIE

Jean-Pierre Barral

Le thorax
manipulations viscérales

2e édition

Le thorax
manipulations viscérales

OSTÉOPATHIE

Manipulations viscérales 1

J.-P. Barral, P. Mercier
ISBN : 2-84299-620-8

Manipulations viscérales 2

J.-P. Barral
ISBN : 2-84299-621-6

Manipulations des nerfs périphériques

J.-P. Barral, A. Croibier
ISBN : 2-84299-599-6

Manipulations de la prostate

J.-P. Barral
ISBN : 2-84299-654-2

Le thorax : manipulations viscérales

J.-P. Barral
ISBN : 2-84299-690-9

À paraître

Diagnostic ostéopathique général

A. Croibier
ISBN : 2-84299-655-0

Le thorax

manipulations viscérales

2e édition

Jean-Pierre Barral

ELSEVIER

Jean-Pierre Barral
Ostéopathe DO, diplômé de l'European School of Osteopathy (Maidstone, Royaume-Uni) et de la faculté de médecine Paris-Nord (département ostéopathie et médecine manuelle)

Le thorax : manipulations viscérales
Responsable éditorial : Marie-José Rouquette
Éditeur : Mathieu Gousse
Chef de projet : Seli Arslan
Conception graphique : Véronique Lentaigne
Illustrations intérieures : Gilles Coullet
Illustration de couverture : © Image 100

© 1989 Maloine (1re édition)
© 2005 Elsevier SAS. Tous droits réservés
23, rue Linois, 75724 Paris cedex 15
http://France.elsevier.com

L'éditeur ne pourra être tenu pour responsable de tout incident ou accident, tant aux personnes qu'aux biens, qui pourrait résulter soit de sa négligence, soit de l'utilisation de tous produits, méthodes, instructions ou idées décrits dans la publication. En raison de l'évolution rapide de la science médicale, l'éditeur recommande qu'une vérification extérieure intervienne pour les diagnostics et la posologie.

Tous droits de traduction, d'adaptation et de reproduction par tous procédés réservés pour tous pays. En application de la loi du 1er juillet 1992, il est interdit de reproduire, même partiellement, la présente publication sans l'autorisation de l'éditeur ou du Centre français d'exploitation du droit de copie (20, rue des Grands-Augustins, 75006 Paris).
All rights reserved. No part of this publication may be translated, reproduced, stored in a retrieval system or transmitted in any form or by any other electronic means, mechanical, photocopying, recording or otherwise, without prior permission of the publisher.

Photocomposition : MCP, 45774 Saran cedex, France
Imprimé en Italie par LegoPrint, 38015 Lavis (Trento)
Dépôt légal : juin 2005

ISBN : 2-84299-690-9
ISSN : 1768-1995

Sommaire

Introduction 9

Chapitre 1
Généralités 11

- Cadre dur 13
- Cadre mou 13
- Cadre viscéral 14
- Origines des lésions du thorax 14
- Prédominance vasculaire du défilé 17

Chapitre 2
Anatomie appliquée 19

- Système ostéoarticulaire 21
- Système fascial 28
- Plèvre 34
- Péricarde 39
- Système musculaire 41
- Organes intrathoraciques 49
- Système vasculonerveux 54
- Conclusion 65

Chapitre 3
Physiologie appliquée 69

Chapitre 4
Pathologie générale du thorax 77

Diagnostic différentiel 79
Caractéristiques des douleurs mécaniques 79
Pathologies pleuropulmonaires 80
Pathologies cardiovasculaires 94
Conclusion 102

Chapitre 5
Diagnostic manuel différentiel 105

Écoute globale 107
Écoute locale en décubitus 111
Problèmes vasculaires du défilé thoracique 116
Étiologie des fixations mécaniques du thorax 133
Tests de mobilité 136
Tests ostéoarticulaires 136
Tests des fascias 147
Test de la plèvre 151
Tests musculaires 159
Tests des organes intrathoraciques 165
Méthodologie des tests 169

Chapitre 6
Traitement 171

Généralités 173
Système ostéoarticulaire 177
Fascias 188
Plèvre 191
Péricarde 199
Système musculaire 201
Organes intrathoraciques 206
Plexus nerveux 213
Méthodologie du traitement 216

Conclusion 217

Bibliographie 219

Introduction

Cela fait plus de 30 ans que nous soignons des patients, ce qui nous a permis d'affiner au fur et à mesure des années certaines techniques et d'en ajouter de nombreuses autres.

En principe, en médecine, on doit assurer les moyens et pas forcément la fin. Or, nos patients sont exigeants et nous demandent d'aller mieux et tout de suite. Obtenir des résultats et non pas uniquement un changement passager est difficile. Il existe tant de possibilités de fixations tissulaires dans le corps que c'est en travaillant sans relâche l'anatomie et la physiologie que nous arrivons à mieux comprendre et soulager la souffrance de nos patients.

Les organes intrathoraciques et les tissus qui les soutiennent sont enfermés dans une enceinte pour les protéger. Ils paraissent peu accessibles ; pourtant, nos techniques permettent de les contacter profondément, soit directement, soit par l'interposition d'autres tissus.

L'enceinte du thorax communique avec l'extérieur par deux orifices qui sont souvent des points faibles : les défilés thoraciques et la région hiatale, qui a été étudiée dans le livre *Manipulations viscérales*. De nombreuses personnes présentent des problèmes mécaniques au niveau des défilés thoraciques, provoquant une mauvaise circulation du système vasculaire. Celui-ci fait le lien entre le cœur, le crâne et les membres supérieurs.

Une compression de l'artère et de la veine sous-clavières affecte très souvent le cervelet. Nous sommes surpris de la fréquence des consultations pour vertiges, instabilité, perte de mémoire récente et acouphènes. Pour la plupart de ces patients, on trouve un problème tissulaire dans l'espace compris entre la colonne cervicale, le sternum, les épaules et les premières côtes. En fouillant bien ces zones, il existe de nombreux points à explorer et à traiter ; ce livre va vous aider à le faire.

Les accidents de la route sont redoutables. Nous ne contestons pas l'utilité des ceintures de sécurité ; bien au contraire : elles sauvent de nombreuses vies. En revanche, elles focalisent et intensifient énormément les forces collisionnelles dans le thorax.

Les chutes, les interventions chirurgicales et les positions fœtales contraignantes sont aussi de nombreuses causes de fixations thoraciques et intrathoraciques. Nous voyons de plus en plus de bébés, et certains ont trop tendance à privilégier les manipulations crâniennes. Il ne faut pas oublier le reste du corps et, surtout, le thorax, qui, par son volume, fait l'objet de nombreuses tensions mécaniques in utero.

Nous avons eu la chance de travailler dans un hôpital spécialisé dans les mala-

© 2005 Elsevier SAS. Tous droits réservés.

dies cardiaques et pulmonaires. Nous avons pu réaliser et assister à de nombreuses dissections pour mieux comprendre les forces s'exerçant sur le thorax. Une simple petite adhérence pleuropulmonaire est capable de déformer un os.

N'oublions pas non plus que l'effet des fixations est multiplié par un nombre incalculable de fois sous l'action des fonctions respiratoires, cardiaques et locomotrices.

Qui, en dehors des ostéopathes, peut trouver et soigner des fixations précises concernant la plèvre, le péricarde, le médiastin, les poumons et le cœur ?

Nous allons partager cette passionnante mission.

Chapitre 1
Généralités

Cadre dur

Cadre mou

Cadre viscéral

Origines des lésions du thorax

Prédominance vasculaire du défilé

Chapitre 1
Généralités

La vue d'un thorax nous laisse quelques impressions paradoxales : il a l'air rigide, alors que nous savons que toutes les articulations le composant font des milliers de mouvements à chaque respiration ; il cache et protège des viscères primordiaux en perpétuelle mobilité. Le cœur et le poumon, pour ne citer qu'eux, montrent bien l'extrême importance de ce thorax qui doit permettre le mouvement et la vie, tout en les protégeant comme une carapace.

Le thorax communique avec les autres cavités par deux « hiatus », le défilé cervicothoracique pour le crâne et le hiatus abdominal pour l'abdomen. Ces hiatus constituent des points faibles où s'acharnent des différences de pression importantes et des tensions mécaniques énormes, sur tous les tissus mous qui les protègent et les empruntent. Nous avons déjà étudié la jonction œsophago-cardio-tubérositaire dans nos précédents ouvrages et n'avons pas voulu faire des redites ; nous la considérons donc comme connue.

Nous allons voir quelques points clés du thorax qui seront repris dans les différents chapitres de ce livre.

Cadre dur

Le thorax semble être un cadre dur, mais il est constitué d'au moins *150 articulations* lui donnant une souplesse étonnante. Par exemple, une côte moyenne a déjà *6 articulations* avec son environnement. Souvent, en médecine manuelle, les thérapeutes privilégient le système ostéoarticulaire vertébral, aux dépens de celui du thorax, certainement bien plus exposé à tous les traumatismes. Pensez qu'à chaque inspiration plus de 150 articulations sont concernées et une seule fixation peut perturber toute cette mécanique, d'une manière asymptomatique, tant les compensations possibles sont nombreuses. Pour ceux qui aiment les chiffres, chaque jour, uniquement à cause de la respiration, les articulations du thorax font plus de *3 millions de mouvements*.

Cadre mou

Chaque viscère est entouré d'un système fascial qui le protège tout en lui permettant une très grande mobilité. Pensez aux 100 000 mouvements cardiaques quotidiens.

© 2005 Elsevier SAS. Tous droits réservés.

Ce cadre mou est maintenu et suspendu au thorax ; ainsi, *toute fixation du thorax peut avoir un effet sur les organes qu'il renferme et inversement.*

Par exemple, une lésion intercostale peut fixer une portion pleurale en raison des rapports existant entre les intercostaux internes, les sous-costaux et la plèvre. Le cadre mou est assez lourd ; ainsi, les poumons pèsent 1,3 kg ; heureusement que la pression subatmosphérique intrathoracique permet aux poumons de n'exercer qu'une traction effective de quelques centaines de grammes seulement.

Cadre viscéral

Composé essentiellement du cœur et du poumon, le cadre viscéral a comme caractéristique d'être d'une mobilité étonnante. Toute atteinte de son système de maintien et de suspension peut à la longue entraîner une pathologie organique réelle. Mais ses organes peuvent aussi développer des pathologies intrinsèques que nous allons étudier. Les autres organes du thorax, comme le thymus, sont encore assez méconnus et nous n'avons pu apporter la preuve d'une quelconque efficacité de nos techniques. Une fixation, costale ou pleurale, libérée entraîne immédiatement une amélioration de l'amplitude respiratoire, mais que faire pour prouver un effet sur le thymus ? Surtout quand on voit en dissection ce qu'il en reste à un certain âge. Que peut vouloir dire « pomper un thymus », comme on a pu l'entendre ?

Origines des lésions du thorax

On trouve surtout des suites de lésions, qu'elles soient mécaniques, infectieuses ou tumorales, parfois très interdépendantes. Le diagnostic est souvent difficile. Prenons l'exemple d'une douleur thoracique gauche localisée vers la 4e côte ; est-ce un problème de sein, du cœur, du poumon ou de la 4e côte ? C'est à ce type de problème qu'un ostéopathe est confronté. Nous allons voir quelques grandes causes qui affectent le thorax.

Causes gravidique et obstétricale

Toutes les malpositions in utero ont un effet sur le thorax. Cet effet se traduit par une scoliose, avec déformation du thorax entraînant des problèmes du défilé thoracique et du hiatus. On n'évalue pas la gravité d'une scoliose uniquement en fonction de ses degrés mais aussi en fonction des gênes cardiorespiratoires qu'elle peut entraîner.

Test du pouls en compression sternocostale

Placez le bébé, l'enfant ou l'adulte en décubitus et effectuez différentes compressions légères du sternum et des côtes tout en prenant le pouls radial. Prenez uniquement en compte les grandes variations de pouls.

- Si vous sentez une variation de ce pouls pendant ces compressions, elle signifie une gêne mécanique affectant le cœur.
- Observez aussi la respiration de l'enfant pendant les compressions : bradypnée, polypnée et dyspnée prouvent que la scoliose a un retentissement pulmonaire.

Dans les scolioses importantes, la colonne vertébrale a peu de mobilité et a beaucoup de mal à s'adapter aux différences de pressions dues aux contraintes mécaniques ostéoarticulaires, myofascia-

les et viscérales. Ce sont, sur le plan osseux, essentiellement le sternum et les côtes qui vont s'adapter.

Quand l'adaptation n'est plus possible, le système cardiorespiratoire va souffrir des contraintes mécaniques ostéoarticulaires. Le test du pouls radial en compression sternocostale va objectiver ces contraintes.

Torticolis congénital

Toutes les malpositions in utero ont un effet sur le thorax et la colonne vertébrale se traduisant par une scoliose et une déformation du thorax. Celle-ci peut entraîner des problèmes du défilé thoracique et de la région hiatale. Le plus souvent, le torticolis congénital est dû à une malposition fœtale ou à un spasme de l'utérus. Il est fréquent chez l'enfant en position de siège.

L'enfant se tient, in utero, la tête en flexion latérale-rotation toujours du même côté. Adolescent ou adulte, il aura fréquemment un test d'Adson-Wright positif et pourra développer plus tard un syndrome du défilé thoracique dont nous reparlerons plus tard. En médecine, ce syndrome n'a pas d'étiologie bien précise alors que, très souvent, il est en relation avec une position de contrainte dans l'utérus.

Le torticolis congénital va perturber l'ensemble du système proprioceptif et tout l'organisme devra s'adapter à cette condition. Lorsqu'on soigne un bébé pour cette pathologie, il vaut mieux mobiliser son corps par rapport à son cou et non la colonne cervicale par rapport au corps. C'est moins stressant, indolore et bien plus efficace.

À notre avis, les positions in utero contraignantes expliquent pourquoi nous avons souvent un côté faible. C'est fréquemment du même côté que nous avons des entorses, des torticolis ou des lumbagos.

Cause traumatique

Nombreux sont les traumatismes qui affectent le thorax : chutes sur l'épaule, la poitrine ou le dos. La nuque est très mobile par rapport au thorax et les lésions se situent plus volontiers à la jonction cervicothoracique, souvent très en profondeur, près de la 1re côte. Ces fixations cervicales basses viennent perturber les systèmes pleurocervical et fascial thoracique supérieur. C'est pour cette raison qu'il est important de tester *l'intérieur du creux sous-claviculaire*. Nous verrons que les accidents de voiture provoquent de multiples lésions thoraciques, surtout quand le patient est maintenu par une ceinture de sécurité. Elle lui sauvera peut-être la vie mais lui donnera aussi des lésions thoraciques hautes extrêmement complexes à traiter.

Le thorax a une déformabilité étonnante et ses multiples articulations font que les traumatismes peuvent se compenser facilement, même après un choc considérable. Mais, petit à petit, ces lésions ressortent, parfois plusieurs années après l'accident, à la grande surprise de l'intéressé lui-même.

Cause viscérale

Toutes les pathologies viscérales interfèrent sur le thorax et parfois de manière curieuse.

Nous avons eu plusieurs fois de jeunes sportifs venus nous consulter pour des douleurs cervicoscapulaires, après une

course de quelques kilomètres. Les tests de mobilité étaient normaux et seuls les ligaments cervicopleuraux étaient trop tendus et fixés. L'interrogatoire et les tests d'écoute révélèrent de vieilles lésions de primo-infection. En analysant les faits, on se rend compte que le fait de courir augmente le rythme, l'amplitude respiratoire et les tensions myofasciales. La plèvre va tirer plus fort sur ses attaches et, comme les lésions de primo-infection sont situées près de l'apex, le système d'attache supérieur a perdu de son élasticité et de sa distensibilité. Nous voyons, par cet exemple, que la limite entre le viscéral et le mécanique est minime.

Nous avons traité aussi des adeptes de la planche à voile qui, par gros vents, se sont fait des microdéchirures pleurocervicales. Bien entendu, les manipulations cervicales, dans le meilleur des cas, n'apportent aucun soulagement et, dans le pire des cas, créent une cervicalgie ou une névralgie cervicobrachiale.

Cause chirurgicale

La chirurgie thoracique implique, bien sûr, un déséquilibre de la mobilité thoracique avec concentration et focalisation des forces sur une zone particulière du système fascial. Mais toute chirurgie, même abdominopelvienne, a un effet déstabilisant sur le thorax. On voit souvent des patients subir plusieurs interventions chirurgicales à la suite ; la première, par exemple, pour la vésicule, un an après pour une hernie inguinale, et deux ans plus tard pour une hernie hiatale. Pour nous, ostéopathes, les notions de tension réciproque sont bien connues et il est important de les faire admettre par le milieu médical. C'est pour cette raison que, même pour un reflux gastro-œsophagien donnant maintes fois des troubles respiratoires, il faut traiter toutes les cicatrices chirurgicales existant dans l'organisme, car elles peuvent déséquilibrer les attaches du cardia.

Cause infectieuse

Le poumon est le récepteur favori de toutes les agressions infectieuses assaillant l'organisme. Le travail que nous avons effectué en dissection nous a montré combien fréquentes étaient ces agressions. Après chaque infection, survient du tissu cicatriciel perturbant toute la mobilité pleuropulmonaire. Certains pensent, sans en apporter la preuve, que les vaccinations, outre les effets parfois bénéfiques, peuvent créer des lésions parenchytameuses et un certain terrain prédisposant.

Sans être partisan, nous avons pu voir quelques jeunes patients, après des vaccinations, développer des fixations pleuropulmonaires, mises en valeur par des techniques d'écoute, alors qu'elles n'existaient pas au préalable. Ces faits ne peuvent en aucun cas constituer une preuve de toxicité ou d'innocuité des vaccinations. Chaque individu est si différent qu'il semble difficile de croire à une uniformité des réactions. Être systématiquement contre ou pour les vaccinations n'est pas une attitude raisonnable. Tout dépend de la vaccination et surtout du terrain de la personne qui doit être vaccinée. Nous conseillons la plus grande prudence à tous ceux qui ont un terrain suballergique ou allergique (asthme, eczéma, psoriasis, allergies cutanée et alimentaire, etc.).

Dans ce paragraphe réservé aux facteurs infectieux, il faut rajouter comme cause de fixation la *pollution*, attaquant en premier le système respiratoire. C'est certainement aussi l'une des grandes causes pouvant expliquer les nombreuses lésions pulmonaires existantes et la prédisposition du système respiratoire à toutes sortes de maladies.

Cause invasive

Hélas, le poumon et le thorax sont la proie de nombreuses invasions tumorales et ganglionnaires. Les statistiques sur le cancer du poumon sont effrayantes ; il faut absolument combattre le tabac : il est trop stupide de mourir à cause de lui. C'est l'une des raisons qui nous a amené, dans le chapitre 4, à énumérer les symptômes dus à ces maladies. Vous serez, comme nous l'avons été un jour ou l'autre, en présence d'un patient présentant une tumeur. Au tout début de la maladie, les signes sont peu évocateurs et peuvent faire penser à une banale algie vertébrale.

Cause émotionnelle

Sur le plan émotionnel, le thorax représente le territoire que l'on doit occuper par rapport à soi-même et par rapport aux autres.

Vis-à-vis de soi-même

Si le foie est le devenir émotionnel de son être profond – « deviens ce que tu es », phrase attribuée à saint Augustin –, le thorax est celui de l'être physique qui doit se développer. Si on veut exister, il faut que le corps physique soit bien présent et apporte des sensations physiques positives à la personne.

On est loin du body-building et de l'obsession des gros muscles : c'est la présence physique positive de l'être.

Vis-à-vis des autres

Notre être doit se confronter aux autres. C'est parce qu'on est bien avec soi-même qu'on se sent bien avec les autres. Le bon développement physique permet sans agressivité, sans arrogance et sans besoin de dominance d'être mieux avec les autres et de les apprécier.

Thorax émotionnel et fixations

La personne qui n'a pas ce développement physique harmonieux n'occupe pas son territoire. Elle se tient les épaules rentrées, les membres supérieurs en rotation interne. Petit à petit, tous les muscles du thorax vont perdre de leur extensibilité au point de gêner la respiration et la physiologie cardiaque.

Quand on manipule le système myofascial et articulaire du thorax, le patient se tient plus droit, prêt à mieux affronter la vie.

Prédominance vasculaire du défilé

C'est certainement le fait marquant de notre étude : la plupart des lésions thoraciques ont un effet sur le système vasculaire du défilé. Nous le verrons, ce *défilé est naturellement étroit* et tous les éléments qui s'y trouvent sont comprimés ; la moindre fixation qui aurait été banale dans l'abdomen prend ici une grande importance. Nous verrons que l'artère sous-clavière est « la reine de ce défilé ». Mais pourquoi oublie-t-on si souvent sa veine et le système lymphatique ?

Tous les examens privilégient le système artériel mais nos études, confir-

mées par le scanner, montrent que c'est d'abord le système veineux qui est comprimé dans le défilé. Sa symptomatologie est plus sournoise mais tout aussi invalidante. Nous étudierons le rôle des fascias et notamment celui de l'aponévrose cervicale moyenne dans la circulation veineuse du défilé ; c'est certainement son rôle le moins connu des thérapeutes, mais le plus noble. C'est en grande partie grâce à cette aponévrose que nous obtenons de bons résultats sur la circulation vasculaire de cette région.

Chapitre 2

Anatomie appliquée

Système ostéoarticulaire

Système fascial

Plèvre

Péricarde

Système musculaire

Organes intrathoraciques

Système vasculonerveux

Chapitre 2
Anatomie appliquée

Comme dans nos précédents ouvrages, il ne s'agit pas de remplir à bon compte quelques pages d'anatomie copiées çà et là parmi différents livres. L'anatomie est considérée sue et nous allons nous attacher à souligner les points clés ainsi que les différentes particularités indispensables pour comprendre les tests de mobilité et les traitements.

Pour l'anatomie, nous nous référons aux auteurs anciens qui se rapprochent de très près de l'anatomie réelle sans essayer de la transformer pour construire un bon dessin. Nous nous servons aussi des différentes dissections que nous avons pu réaliser. Nous avons eu la chance d'avoir pu effectuer – et assister à – de nombreuses dissections sur des cadavres non formolés. Remercions encore feu le Pr Arnaud Georges qui a su nous communiquer sa passion pour l'anatomie, la vraie, celle qui sert à comprendre la fonction.

Nous allons successivement voir les systèmes ostéoarticulaire, fascial, musculaire, vasculonerveux et viscéral. Nous soulignerons au passage quelques fonctions peu connues du système musculaire et fascial.

Certaines articulations du thorax et de la ceinture scapulaire font partie de ce livre en raison de leur relation avec le système pleuro-cardio-pulmonaire. Une fixation ostéoarticulaire du thorax peut entraîner des problèmes viscéraux et inversement.

Système ostéoarticulaire

Le système ostéoarticulaire recouvre tout le système viscéral et vasculonerveux, et l'on s'aperçoit très rapidement que ce système articulaire est en étroite relation avec les organes. Une fixation de l'articulation sternoclaviculaire, par exemple, peut retentir sur le cœur, les poumons ou le système vasculaire.

Articulation sternoclaviculaire

L'articulation sternoclaviculaire (figure 2.1) présente un ménisque articulaire fibrocartilagineux. La facette sternale regarde latéralement, céphaliquement et un peu en arrière. La facette claviculaire regarde médialement, caudalement et légèrement en avant. Les clavicules supportent la partie supérieure du sternum et s'opposent à son enfoncement.

Elle est tenue par quatre ligaments :

- un ligament sternoclaviculaire antérieur, dont les faisceaux moyens sont les plus résistants ;
- un ligament sternoclaviculaire postérieur, dont les fibres sont obliques caudalement et médialement ; il est en

© 2005 Elsevier SAS. Tous droits réservés.

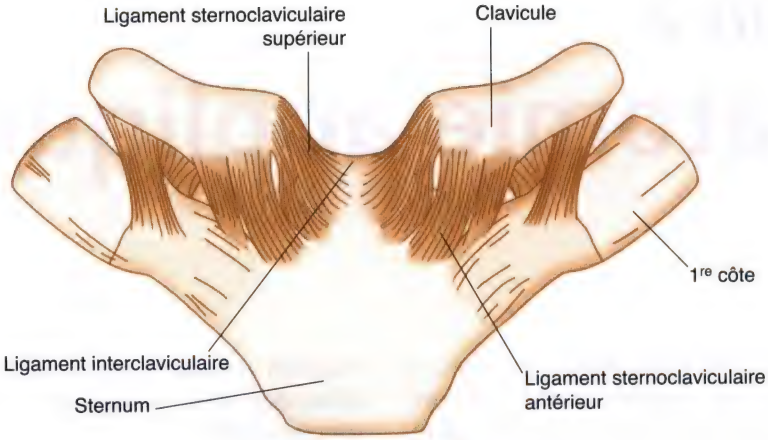

Figure 2.1. Articulation sternoclaviculaire.

rapport avec les muscles sternohyoïdien et sternocléidothyroïdien ;

- un ligament costoclaviculaire ; il va de la clavicule, obliquement en direction caudale et médiale ;
- un ligament interclaviculaire, sus-claviculaire et transversal : il unit les parties supérieures et postérieures des extrémités internes des clavicules en comblant partiellement la concavité de la fourchette sternale. Sa face postérieure correspond au muscle sternocostothyroïdien. Ce ligament se tend lorsqu'on abaisse le moignon de l'épaule, caractéristique que nous utilisons dans les tests et le traitement de cette articulation. La présence de ce ligament doit nous obliger à toujours traiter les deux articulations sternoclaviculaires, en présence d'une fixation ;
- un ligament costoclaviculaire : il va de la clavicule, obliquement en bas et en dedans, jusqu'au premier cartilage costal. Divisé en deux feuillets, l'un antérieur, l'autre postérieur, il peut exister une bourse séreuse entre les deux. La présence de ce ligament rend théoriquement solidaires les articulations sternoclaviculaires et les premières costosternales. Mais quelques traumatismes, lors de chutes sur les épaules ou de compressions dues aux ceintures de sécurité, peuvent créer des fixations claviculaires sans lésions costales et inversement.

Effets d'une fixation sternoclaviculaire

En dehors du problème articulaire, une fixation sternoclaviculaire peut avoir des conséquences vasculaires importantes sur :

- la veine sous-clavière ;
- l'artère sous-clavière ;
- la circulation lymphatique (canal thoracique à gauche).

Sur le plan nerveux, c'est un peu moins fréquent ; on voit surtout des compressions du nerf pneumogastrique à

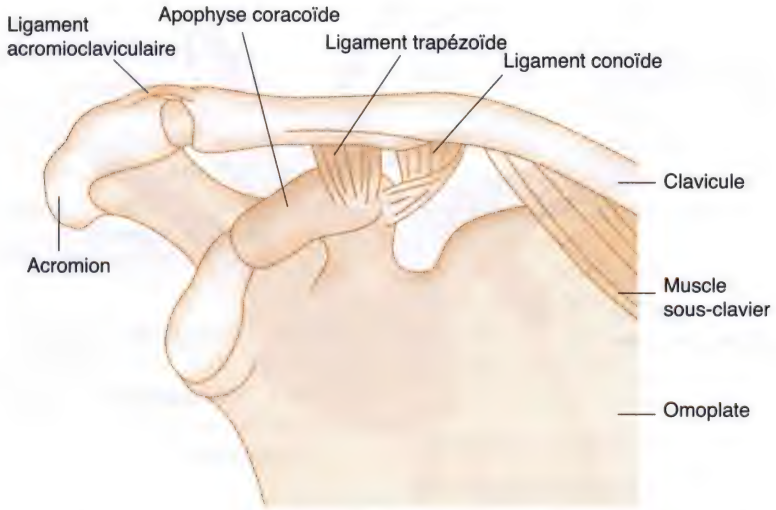

Figure 2.2. Ligaments trapézoïde et conoïde (d'après Graumann et Sasse).

gauche avec un retentissement cardiaque.

Articulation acromioclaviculaire

Cette arthrodie présente, dans le tiers des cas, un ménisque intra-articulaire. La facette claviculaire regarde latéralement et caudalement, la facette acromiale, médialement et céphaliquement. La capsule est lâche. Il existe des ligaments acromioclaviculaires proprement dits, des ligaments coracoclaviculaires et acromiocoracoïdiens. Pour nous, les ligaments acromioclaviculaires sont les plus importants.

Ligaments acromioclaviculaires

Ces ligaments renforcent la clavicule. Les fibres postérieures sont les plus résistantes. On les divise en deux parties : le coracoclaviculaire supérieur et le coracoclaviculaire inférieur (figure 2.2).

Ils sont transversaux et parallèles au plan de la clavicule. Rappelons-nous que le ligament inférieur échange des fibres avec le ligament conoïde.

Ligaments coracoclaviculaires

Trapézoïde

Cette lame fibreuse de 3 à 6 mm d'épaisseur va de la partie postéromédiale de la coracoïde à la clavicule. *Antérolatéral, le trapézoïde est oblique céphaliquement et latéralement.*

Conoïde

Le plus médial, situé dans un plan frontal, le conoïde est presque vertical. *Postéromédial, il se dirige céphaliquement, postérieurement et médialement.*

Ces deux ligaments se rejoignent et forment, avec la face intérieure de la clavicule, une espèce de niche comblée par du tissu cellulaire. Le bord latéral du muscle sous-clavier est contigu à cette niche et échange des fibres avec ces ligaments (figure 2.3).

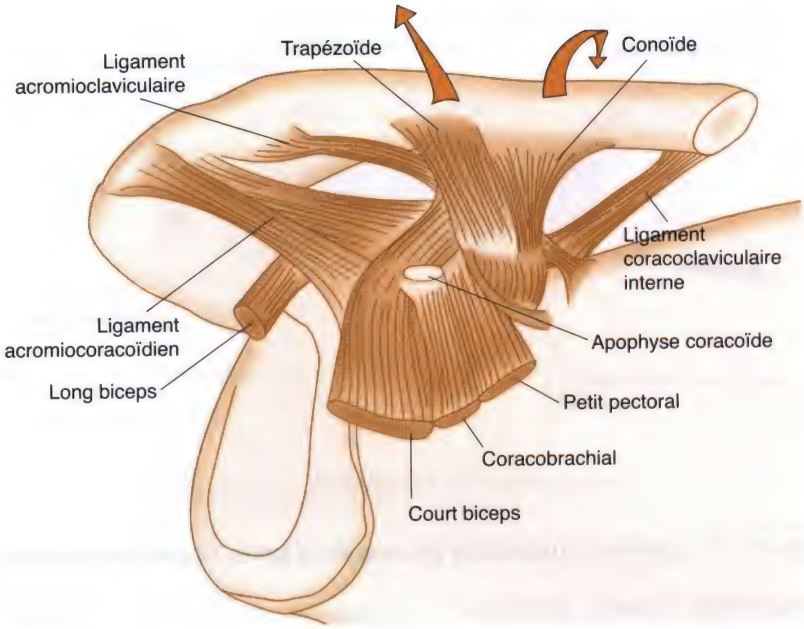

Figure 2.3. Ligaments coracoclaviculaires : le trapézoïde et le conoïde, leurs directions (d'après Testut et Jacob).

Ligament coracoclaviculaire médial

Ce trousseau fibreux, mince, va de la face céphalique de l'apophyse coracoïde sur la clavicule, sur la lèvre antérieure de la gouttière du muscle sous-clavier où il se confond avec l'aponévrose de ce muscle.

N.B. : Une bonne approche de l'aponévrose du muscle sous-clavier devra inclure un étirement coracoclaviculaire.

Ligament acromiocoracoïdien

Le ligament acromiocoracoïdien se dirige de la partie caudale du sommet de l'acromion au bord acromial coracoïdien.

Il a la forme d'un triangle, avec des faisceaux antérieur, moyen et postérieur. Une bourse séreuse s'interpose entre le ligament et la capsule humérale.

Il est oblique en direction céphalique, postérieure et latérale.

Ce ligament se voit souvent refuser le rôle de ligament, car l'acromion, la coracoïde et le ligament acromiocoracoïdien forment une voûte ostéofibreuse surplombant l'articulation scapulohumérale. Mais on le trouve souvent fixé lors des traumatismes directs ou indirects de l'épaule. Certains ligaments n'ont pas stricto sensu un rôle de maintien ou de contention. Ils sont orientateurs de certaines fibres musculaires ou fasciales et, dans tous les cas, quand ils sont fixés, ils empêchent une bonne physiologie ostéoarticulaire et viscérale.

Effets des fixations coraco-acromio-claviculaires

Ces fixations entraînent des problèmes de l'épaule et aussi, indirectement, aux attaches pleurales supérieures. Ces ligaments sont reliés au muscle sous-clavier. Une tension anormale de ce dernier peut comprimer l'artère et la veine sous-clavière.

Le nerf du sous-clavier s'anastomose avec le nerf phrénique. Son irritation peut avoir des conséquences sur les nombreux éléments innervés par le phrénique :
- plèvre ;
- poumon ;
- médiastin ;
- péricarde ;
- foie–vésicule ;
- surrénales.

Articulations sternosternales

À l'origine, le sternum est composé de différentes pièces qui se réduisent à trois à l'âge adulte : la poignée, le corps et l'appendice xiphoïde. Ces trois pièces sont unies entre elles par deux articulations rudimentaires : la sternale céphalique et la sternale caudale (figure 2.4).

Sternale céphalique

Cette amphiarthrose est munie d'un ligament interosseux ne disparaissant que dans l'extrême vieillesse. Elle se situe au niveau de la deuxième articulation sternocostale au niveau de l'angle de Louis. On se rend compte que cette articulation peut se fixer lors de traumatismes directs : à plat-ventre, contre un tableau de bord et avec le port de la ceinture de sécurité. Ces fixations entraînent presque toujours des problèmes chondrosternaux et chondrocostaux céphaliques associés. Le fibrocartilage de la sternale céphalique pourrait être comparé aux disques intervertébraux. Il se continue latéralement avec le ligament interosseux de la 2e chondrosternale. Il peut parfois exister une véritable fente articulaire entourée d'une capsule.

N.B. : On peut dire qu'il n'y a pas de fixation de la sternale céphalique sans atteinte au moins de la 2e articulation chondrosternale.

Sternale caudale

Encore plus rudimentaire, cette synchondrose réunit le corps sternal à l'appendice xiphoïde. Les fixations de cette articulation sont assez rares. Lorsqu'elles existent, elles peuvent entraîner quelques problèmes digestifs gastro-œsophagiens.

Articulations chondrosternales

Le sternum s'articule avec les sept premiers cartilages costaux. Ces articulations sont considérées comme des arthrodies. Elles sont maintenues par une capsule, manchon fibreux constitué par le périchondre costal, un ligament rayonné antérieur et un ligament interosseux (figure 2.5).

Les fibres céphaliques et caudales de ce ligament s'entrecroisent avec celles du ligament voisin. Les fibres moyennes vont s'entrecroiser sur la ligne médiane avec les ligaments du côté opposé.

N.B. : Une fixation chondrosternale entraîne, presque toujours, une fixation de l'articulation opposée et des articulations chondrosternales sus- et sous-jacentes.

Les faisceaux du ligament rayonné s'entremêlent avec les fibres tendineuses des grands pectoraux, ce qui peut expli-

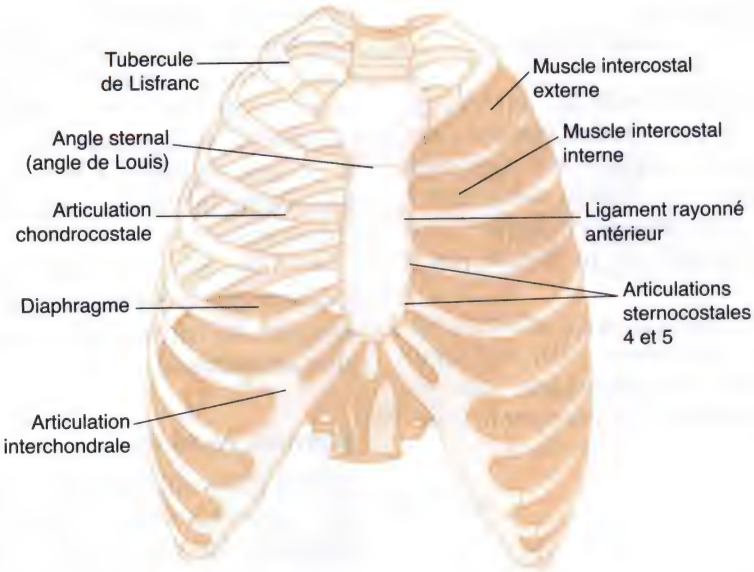

Figure 2.4. Articulations costo-chondro-sternales.

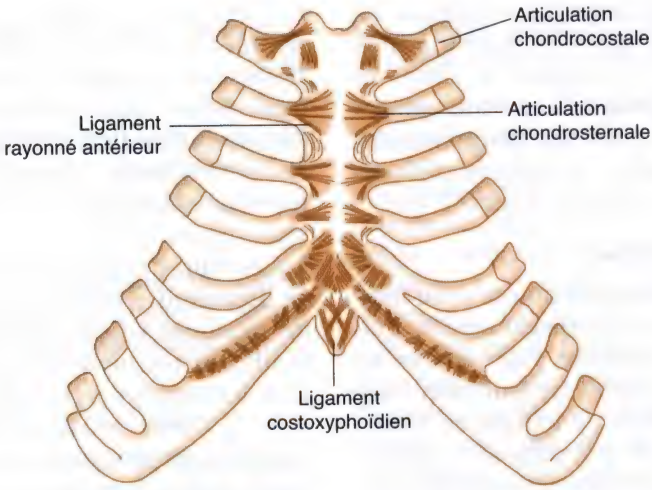

Figure 2.5. Articulations costo-chondro-sternales (d'après Charpy).

quer les nombreuses fixations costales des travailleurs de force ou des gymnastes.

Sur les faces postérieures, on trouve quelques trousseaux fibreux. La 7e chondrocostale est renforcée par des ligaments costoxiphoïdiens.

Le ligament interosseux est une lame fibrocartilagineuse s'étendant de la crête costale au cartilage.

Quand le patient devient âgé, le périoste du sternum qui rejoint le périchondre des cartilages costaux s'ossifie. La plupart des anatomistes ne croient pas aux problèmes articulaires chondrocostaux, mais il existe un monde entre les conclusions tirées d'une dissection et celles des tests de mobilité effectués in vivo. L'expérience clinique nous démontre, quotidiennement, l'existence de véritables problèmes articulaires ou ligamentaires de ces articulations.

Ce sont, théoriquement, des synarthroses qui relient l'os costal et le cartilage costal. Les anatomistes leur refusent, aussi, tout rôle articulaire, mais ces articulations jouent par leur élasticité un rôle important dans les mouvements globaux du thorax. On retrouve de véritables fixations cartilagineuses qu'il ne faut pas négliger en raison des perturbations mécaniques qu'elles entraînent, même chez les personnes âgées.

Effets des fixations sterno-chondro-sternales

Lors d'un accident ou d'un geste chirurgical, ces fixations peuvent mémoriser pendant des années des tensions mécaniques anormales. Cela entraîne des problèmes mécaniques de tout le thorax, la colonne cervicale et les épaules, mais provoque aussi des problèmes émotionnels récurrents. C'est comme si le cerveau était informé en permanence de la peur générée par le traumatisme ou l'acte chirurgical.

Signification émotionnelle des muscles antérieurs du thorax

N'oublions pas que l'homme était, il y a des millions d'années, bien plus proche de l'animal que de l'humain actuel. Il devait être vigilant, tuer pour manger et se défendre contre ses ennemis. Il fallait faire face sans arrêt à tous les dangers pour ne pas perdre la vie. Laisser passer un ennemi derrière soi signifiait la mort certaine.

De nombreux muscles et de nombreux fascias sont les vestiges de l'origine de l'homme. Poisson, oiseau, quadrupède, bipède, l'homme, sur des millions d'années, a évolué.

Nous pensons que tous les muscles antérieurs du thorax servaient à protéger l'homme de ses prédateurs. Ils ont gardé en mémoire cette notion d'occupation de son territoire, de ne pas le laisser envahir par les autres, et la peur d'être blessé ou de mourir. Pour ces raisons, ils ont un rôle émotionnel important et libérer le thorax n'a pas qu'un rôle mécanique.

Tous ces muscles ancestraux sont reliés aux parties les plus anciennes du cerveau et du cervelet. Nous verrons que certains auteurs pensent que l'aponévrose cervicale moyenne, par exemple, était à l'origine un muscle qui avait un rôle important quand nous étions des oiseaux !

De nombreux muscles et de nombreux fascias avaient un rôle différent quand l'homme était autant quadrupède que

bipède. Certaines articulations, certains ligaments et certains muscles étaient plus adaptés à la quadrupédie. Nous pensons plus particulièrement aux coxofémorales, glénohumérales et ligaments utérosacrés. Le cœur et tous les organes abdominopelviens seraient plus fonctionnels et mieux tenus en position horizontale qu'en position verticale.

Si l'on pense au système circulatoire, la circulation artérioveineuse du cou et du crâne était certainement plus fonctionnelle quand l'homme était en situation plus horizontale. Cela explique en partie les nombreux problèmes du défilé thoracique que nous allons aborder plus loin.

Poisson, oiseau, quadrupède, bipède : les millions d'années qui ont abouti à l'homme actuel sont loin d'avoir livré tous leurs secrets.

On peut penser que tous les fascias et les muscles du thorax sont en relation avec nos peurs archaïques fondamentales : peur de l'ennemi, de l'agression, de la blessure, de la maladie, de l'abandon et de la mort.

Système fascial

Le système fascial thoracique a une très grande importance que nous analyserons avec chaque fascia. En plus de tous les rôles que nous lui connaissons, il joue le rôle de tenseur de la plèvre et d'activateur veinolymphatique, lors de la respiration.

Les aponévroses n'ont pas toutes la même importance et nous les avons choisies en fonction de leur intérêt en ostéopathie. Ainsi, nous n'avons jamais pu mettre en évidence les conséquences d'une fixation du fascia superficialis, et ceux qui ont pu pratiquer des dissections ou y assister savent que ce fascia est trop mince pour gêner l'organisme. Il a l'épaisseur d'une mince feuille de cellophane souple.

Les aponévroses cervicale moyenne, clavi-coraco-axillaire et la plèvre, en raison des perturbations que leurs fixations entraînent, sont plus dignes d'intérêt. Nous nous contenterons d'évoquer très superficiellement les autres.

Aponévrose cervicale superficielle

L'expérience clinique nous a apporté peu d'éléments qui mettraient en valeur cette aponévrose. Elle est superficielle, mince et a peu d'attaches longitudinales. On lui reconnaît une attache importante sur la grande corne et le bord inférieur du corps de l'os hyoïde ainsi que sur le sommet de l'apophyse hyoïde. Elle peut éventuellement aider à indiquer une fixation.

Peaucier du cou

Le peaucier du cou croise en X le sterno-mastoïdien dans une gaine lamelleuse émanant du fascia transversalis et de la peau. Il s'attache à la face antérieure du maxillaire.

Ce muscle « expressif » a un rôle d'aponévrose actif qui, par ses variations de tonicité, atténue les effets de la pression atmosphérique sur la veine jugulaire externe et les veines qui vont dans le creux sus-claviculaire. Moins important que l'aponévrose cervicale moyenne, sa contraction élargit le cou et dilate les vaisseaux. Le peaucier du cou et l'aponévrose cervicale superficielle travaillent en synergie.

Aponévrose cervicale moyenne

C'est, à notre avis, l'un des éléments essentiel de la jonction cervicothoracique. Ses fixations sont lourdes de conséquences sur le système circulatoire (figures 2.6 et 2.7).

Cette aponévrose s'étend d'un omohyoïdien à l'autre. Son insertion caudale se fait sur la partie de l'omoplate où se fixe l'omohyoïdien, le bord postérieur de la clavicule, le cartilage de la 1re côte, l'extrémité médiale de la clavicule et la face postérieure du sternum. Céphaliquement, elle s'insère sur l'os hyoïde.

On peut dire qu'elle s'attache sur tous les points ostéofibreux de l'orifice supérieur du thorax. Soulignons, ici, son *attache sur l'aponévrose du muscle sous-clavier*. Elle vient se fixer, au-dessus des sternohyoïdiens, à la lèvre postérieure de l'échancrure sternale et à la face postérieure de l'extrémité médiale de la clavicule. Latéralement, elle adhère au bord antérieur du sternomastoïdien. Parfois, elle comporte des fibres musculaires entre la clavicule et l'omohyoïdien.

Origine

L'aponévrose cervicale moyenne dérive d'un ancien muscle uniforme, dissocié et transformé chez les mammifères supérieurs. On pense que c'est un muscle cléidohyoïdien. Elle apparaît au 6e mois fœtal.

Fonctions

L'aponévrose cervicale moyenne ne semble pas jouer de rôle dans la suspension du péricarde et de la plèvre. Il existe un ligament sternopéricardique supérieur, que nous verrons, qui s'attache à la face postérieure de la poignée sternale, sur la même ligne que l'insertion de l'aponévrose cervicale moyenne. En tirant sur celle-ci, on ne soulève pas le péricarde ; mais lors d'une adhérence et d'une fibrose, l'aponévrose cervicale moyenne peut fixer alors en partie le péricarde.

On lui accorde essentiellement deux fonctions : une fonction musculaire et une fonction circulatoire.

Fonction musculaire

L'aponévrose cervicale moyenne maintient les muscles sous-hyoïdiens dans une direction physiologique. Ce sont essentiellement l'omohyoïdien, le sternohyoïdien, le cléidohyoïdien et le thyrohyoïdien. Ces muscles étant longs, minces et parfois courbes, ils ont besoin de tuteurs pour accomplir parfaitement leur fonction.

Fonction circulatoire

Les veines de la base du cou traversent dans des canaux fibreux l'aponévrose cervicale moyenne (figure 2.8). Celle-ci entoure tous les gros vaisseaux veineux comme les troncs veineux brachiocéphaliques, les veines thyroïdiennes et les veines sous-clavières. Comme l'aponévrose est fixée de toutes parts à l'os hyoïde, à la clavicule et au sternum, elle maintient béants les canaux. Maintenues ouvertes par un filet fascial qui les tend, les veines restent béantes. L'aponévrose cervicale moyenne a le *rôle d'un tenseur latéral des veines*. Cette béance veineuse permet au « vide inspiratoire » de se faire sentir, facilitant la circulation veineuse thoraco-cervico-cérébrale. Cette béance augmente à chaque inspiration puisque la 1re côte, le sternum et la clavicule s'écartent à chaque inspiration. Les aponévroses se tendent surtout latéralement et en avant, et produisent un appel

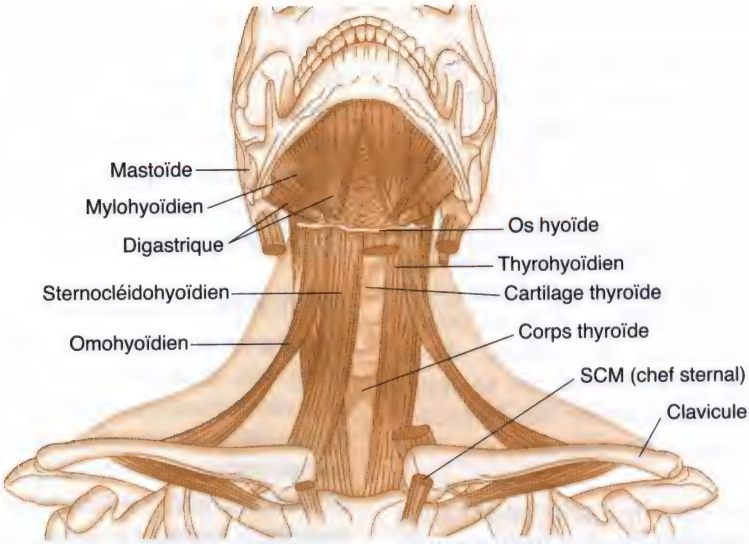

Figure 2.6. Aponévrose cervicale moyenne. SCM : sternocléidomastoïdien.

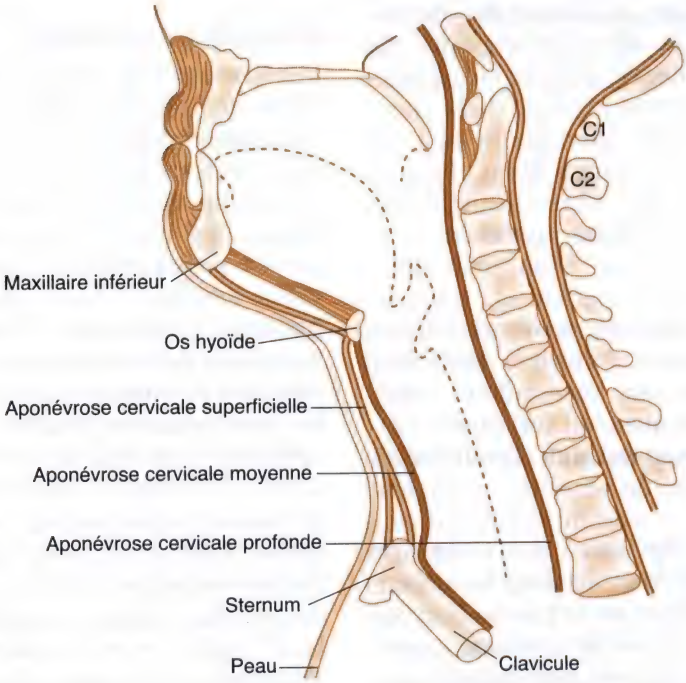

Figure 2.7. Aponévrose cervicale moyenne (d'après Testut et Jacob).

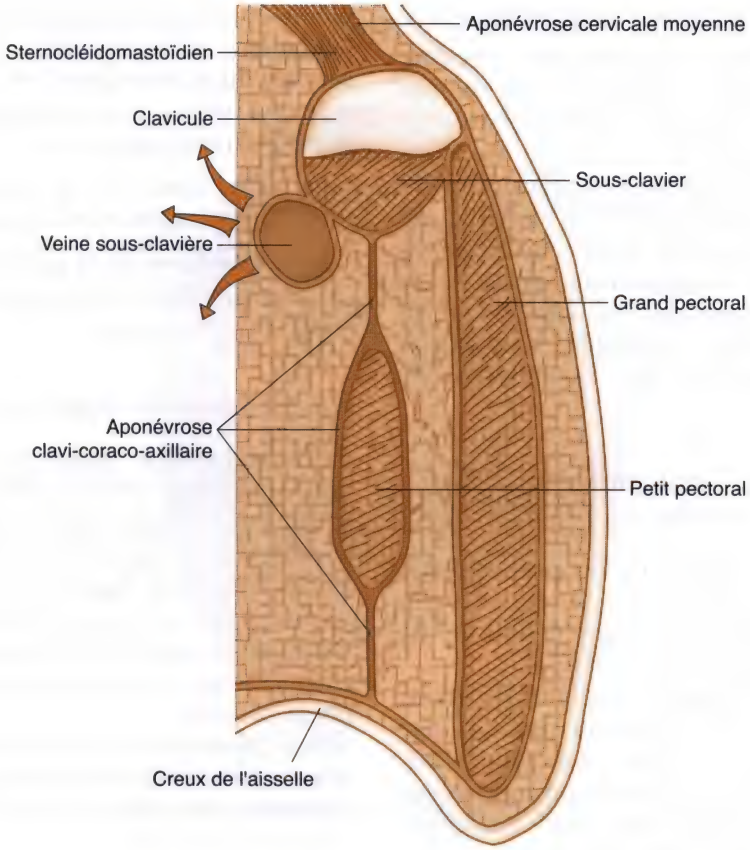

Figure 2.8. Aponévrose du sous-clavier (d'après Testut et Jacob).

sanguin. La rigidité relative de cette membrane tend à neutraliser la pression extérieure.

L'élévation inspiratoire de la partie supérieure du thorax, en direction céphalique et antérieure, non seulement tend l'aponévrose cervicale moyenne, mais encore toutes les gaines vasculaires thoraciques. La tension de l'aponévrose peut aussi se réaliser grâce à la flexion postérieure de la nuque. Lors des accidents dits du « coup du lapin », l'aponévrose moyenne est concernée et nous verrons qu'il faut la libérer, pour rétablir une bonne circulation veineuse cervicothoracique et cérébrale postérieure.

Notons que la veine vertébrale est béante sur toute sa longueur dans le canal intertransversaire et transmet l'appel inspiratoire jusque dans le diploé du crâne. Une fixation cervicale peut avoir un effet sur la béance de la veine vertébrale et perturber sa circulation.

Circulation veineuse cérébelleuse

Une fixation de l'aponévrose cervicale moyenne peut empêcher une bonne circulation veineuse vertébrobasilaire. Elle va affecter la circulation veineuse cérébelleuse et spinale céphalique.

À notre connaissance, il n'existe pas de moyens techniques pour objectiver ce type de déficit circulatoire veineux. Les symptômes sont de type cérébelleux, à savoir : vertiges, instabilité, incoordination et lourdeurs des membres supérieurs.

Aponévrose profonde ou prévertébrale

L'aponévrose profonde ou prévertébrale recouvre les muscles postérieurs du cou répartis contre la colonne vertébrale en deux groupes, médial et latéral.

- Le groupe médial comprend les droits antérieurs et le long du cou. La loge interne va de la base du crâne à D3, s'étendant du ligament commun vertébral antérieur aux tubercules antérieurs des apophyses transverses. *Elle échange parfois des fibres avec la dure-mère.*
- Le groupe latéral comprend les scalènes. La gaine des scalènes se fixe aux tubercules antérieurs et postérieurs des apophyses transverses. Elle laisse passer les nerfs cervicaux et de nombreuses veines, pour se fixer sur la 1re côte.

L'aponévrose prévertébrale est la partie cervicale du fascia endothoracique du fascia transversalis et pelvien.

N.B. : On décrit une expansion aponévrotique qui va du bord médial de la gaine du scalène antérieur à la face antérieure du dôme pleural. Cette expansion fait partie de l'appareil suspenseur de la plèvre et certains lui donnent le nom de ligament scalénopleural. L'insertion caudale du scalène antérieur sur le tubercule de Lisfranc a une importance considérable en ostéopathie, car :

- certaines fibres de sa gaine viennent renforcer l'aponévrose du sous-clavier ;
- certaines fibres de sa gaine viennent se mêler aux ligaments suspenseurs de la plèvre.

Aponévrose du sous-clavier

Cette aponévrose solide s'insère sur le bord antérieur de la clavicule, pour contourner d'avant en arrière le muscle sous-clavier, jusqu'au bord postérieur de la clavicule (voir figure 2.8). Elle constitue les parois antérieure, caudale et postérieure de la gaine ostéofibreuse du sous-clavier, la paroi céphalique étant formée par la clavicule.

N.B. : L'aponévrose du sous-clavier continue l'aponévrose cervicale moyenne et se continue caudalement par l'aponévrose pectorale profonde.

Tout traitement de l'aponévrose cervicale moyenne doit nous obliger à rechercher une fibrose ou des adhérences de l'aponévrose clavi-coraco-axillaire que nous allons voir. L'aponévrose du sous-clavier, par ses fibres communes avec l'aponévrose cervicale moyenne, joue aussi un rôle dans la circulation veino-lymphatique.

Aponévrose clavi-coraco-axillaire

L'aponévrose clavi-coraco-axillaire (figure 2.9) nous sert à étirer l'aponévrose cervicale moyenne et à jouer sur le muscle sous-clavier. Elle s'insère céphali-

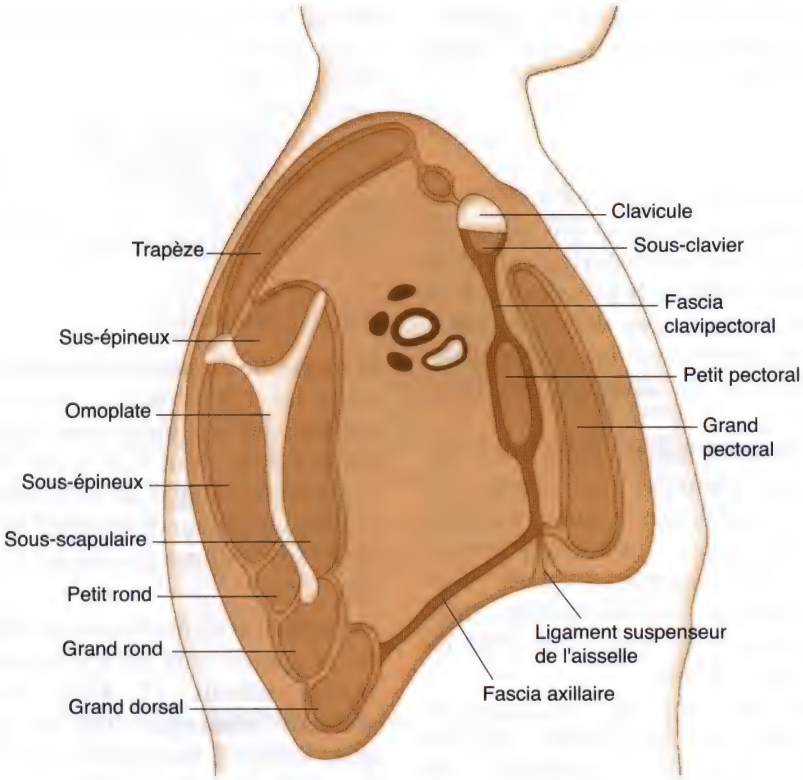

Figure 2.9. Aponévrose clavi-coraco-axillaire.

quement sur la gaine du sous-clavier et sur l'apophyse coracoïde.

Elle se dirige caudalement en recouvrant le triangle clavipectoral séparant le sous-clavier du petit pectoral. Elle entoure le petit pectoral pour se terminer sur son aponévrose, la peau du creux axillaire et l'aponévrose brachiale au niveau du coracobrachial et du court biceps. C'est le ligament suspenseur de l'aisselle de Gerdy.

Cette aponévrose relie la colonne cervicale et le thorax au bras et nous verrons que, pour l'étirer, il faut positionner le bras de manière à mettre en tension le coracobrachial et le court biceps. Elle présente souvent un renforcement, le ligament coracoclaviculaire interne, qui doit nous obliger à bien rechercher la mobilité coracoclaviculaire.

Effets des fixations clavi-coraco-axillaires

Il s'agit du meilleur exemple pour démontrer qu'une fixation de la clavicule, de l'omoplate et du bras peut retentir indifféremment sur tous les éléments du cou, du thorax et du bras.

Par exemple, une chute sur la main va très souvent provoquer une fixation de la 1re côte et de tous les tissus mous qui s'y attachent. Nous avons souvent vu des

fixations pleurales dues à des traumatismes du membre supérieur. Bien entendu, l'inverse est vrai.

Plèvre

Au début de nos recherches en dissection, c'est certainement le fascia qui nous a le plus intéressé. Nous ne reparlerons pas de son rôle de répartiteur de pression, et seul son feuillet pariétal sera décrit en fonction de son importance en ostéopathie. Ce sont surtout ses attaches qui nous concernent.

Rappelons qu'il existe, assez souvent, des fixations pleurales en raison des nombreux problèmes qui peuvent affecter le poumon : pollution, primo-infection, pneumopathies diverses, pleurésie, tuberculose, pneumothorax, traumatismes costaux et, peut-être, effet de certaines vaccinations.

La plèvre est l'une des structures les plus sollicitées mécaniquement par les 24 000 mouvements quotidiens du diaphragme, surtout dans ses attaches supérieures où les différences de tension myofasciale et de pression sont considérables.

Feuillet pariétal

Le feuillet pariétal entoure toute la cavité thoracique où se logent les poumons. Ce feuillet mince adhère caudalement au diaphragme. Nous insisterons surtout sur le système suspenseur et le dôme pleural et verrons ensuite les différents culs-de-sac.

Appareil suspenseur de la plèvre

La plèvre pariétale est appliquée sur le poumon et vient se jeter sur un dôme de tissu conjonctif appelé, parfois, cul-de-sac supérieur de la plèvre (figure 2.10). C'est par son intermédiaire que la plèvre vient se fixer sur le squelette. Ce dôme conjonctif est constitué de fibres musculoconjonctives. On décrit des ligaments, costo-pleuro-vertébral et costopleural, et des fibres du petit scalène lorsqu'il existe. On y ajoute d'autres fascias.

Petit scalène

Il existe de nombreuses variations, mais dans les cas typiques, le petit scalène s'insère sur les apophyses transverses de C6 et C7. Il vient s'attacher, ensuite, sur le bord céphalique de la 1re côte contre le scalène antérieur. Il descend tangentiellement sur le dôme pleural en lui envoyant des fibres.

Le petit scalène est un véritable tenseur de la plèvre. Sur 60 cas, Zuckerland l'a trouvé absent 17 fois. Nous avons souvent remarqué lors de dissections que, lorsqu'il manquait, on retrouvait à la place du tissu fibreux comprenant quelques fibres contractiles.

Ligament costo-pleural-vertébral

Ce ligament existe surtout quand le petit scalène est absent. Il vient de C6–C7, s'attache sur le dôme pleural et se termine sur la 1re côte contre le scalène antérieur, exactement comme le petit scalène.

Ligament costopleural

Ce sont des fibres conjonctives épaissies unissant le dôme pleural au col de la 1re côte. De là, ce ligament se dirige sur le bord antérieur de la 1re côte pour finir à côté du scalène antérieur. Il est très uni à la plèvre.

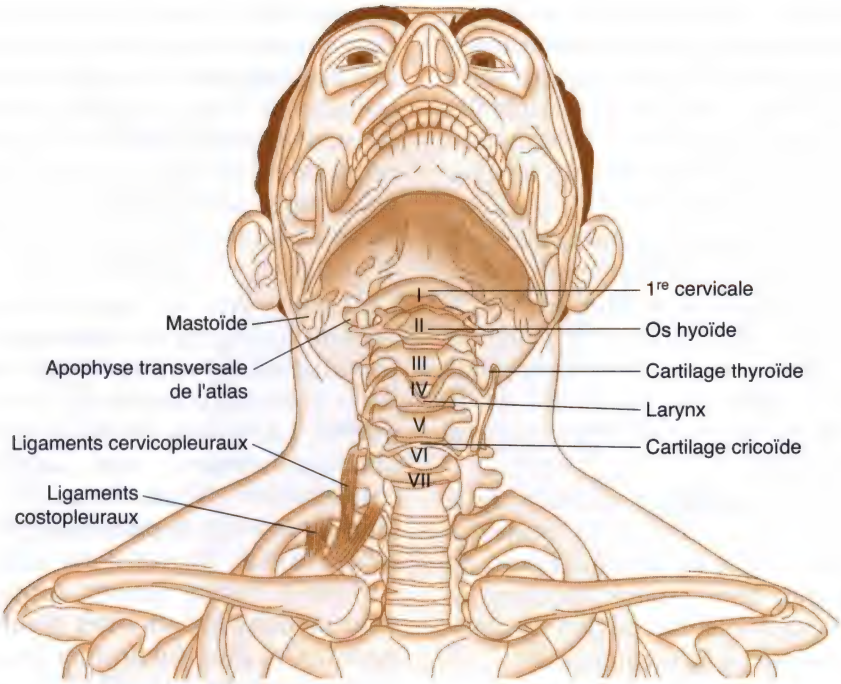

Figure 2.10. Appareil suspenseur de la plèvre et dôme pleural.

On peut se rendre compte, encore une fois, de l'importance des attaches fibromusculaires autour du tubercule de Lisfranc, où nous retrouvons :

- l'attache du scalène antérieur ;
- l'attache du ligament costopleural ;
- l'attache du petit scalène ;
- l'attache d'une expansion de l'aponévrose prévertébrale ;
- l'attache de quelques fibres du dôme pleural.

Des fascias

Des expansions du fascia prévertébral et des aponévroses profondes du cou sont en rapport avec la plèvre. Ils la maintiennent à la colonne cervicale, au col de la 1re côte et à différents viscères du thorax, comme l'œsophage et la trachée.

C'est un plan fibreux divisé en deux parties principales : la première s'attache de C4 à C7 pour s'insérer sur le dôme pleural ; la seconde se détache de l'aponévrose prétrachéale pour se fixer sur la partie inférieure du dôme.

Rapports importants

L'appareil suspenseur de la plèvre contracte des rapports très importants à connaître avec l'artère et la veine sous-clavières ainsi qu'avec le ganglion cervical inférieur.

Il remonte à 2 ou 3 cm au-dessus de l'extrémité interne de la clavicule.

D'avant en arrière reposent sur le système suspenseur les mammaires internes, la veine sous-clavière, l'artère sous-clavière, l'origine des artères vertébrales et intercostales supérieures, le ganglion cervical inférieur et les branches les plus caudales du plexus brachial.

En dedans du ligament costopleural, et entre celui-ci et le faisceau vertébropleural, existe une fosse où se situe au fond le long du cou et où se nichent le ganglion cervical inférieur et l'artère intercostale supérieure. Entre les ligaments et la 1re côte, on reconnaît une fente où passe le 1er nerf dorsal.

Il existe une expansion aponévrotique allant du bord médial de la gaine du scalène antérieur à la face antérieure du dôme pleural, que certains appellent le ligament scalénopleural. Le nerf du sous-clavier passe sur sa face antérieure.

Remarques

On peut dire que l'attache cervicopleurale est l'une des régions les plus intéressantes de l'organisme. La plèvre, qui est continuellement mobile, a besoin d'être maintenue vers le haut. Sans cette attache supérieure, la mobilité pleuropulmonaire serait fortement compromise. Il existe un certain paradoxe : la colonne cervicale est beaucoup plus mobile que le thorax, mais elle sert aussi de point fixe supérieur au système pleural.

Les appareils suspenseurs de la plèvre et du péricarde prennent leurs insertions fixes sur la colonne vertébrale et, surtout, sur l'aponévrose prévertébrale couvrant C7 et les premières dorsales. Certains parlent de « diaphragme cervicothoracique » parsemé d'orifices, ou d'espaces celluleux où passent la plèvre, le thymus, les gros troncs vasculaires, la trachée et l'œsophage. La cloison périphérique de ce « diaphragme » se compose de la juxtaposition de lames, comme les insertions sternale et claviculaire de l'aponévrose cervicale moyenne, en avant ; des gaines vasculaires, latéralement ; et des gaines viscérales et de l'appareil musculofibreux de la plèvre, en arrière.

À notre avis, les problèmes arthrosiques de la colonne cervicale basse ne sont pas entièrement expliqués par la mobilité de la colonne cervicale et les lignes de gravité. La tension permanente et active pleuropulmonaire doit apporter sa contribution. Nous avons été frappés, dans les services de pneumologie où nous avons exercé, de constater combien de cervicales basses étaient surmenées et érodées dans les atteintes pleuropulmonaires. On peut incriminer les tensions anormales des muscles inspiratoires accessoires, mais c'est surtout lors d'épaississement et de fibrose pleurale que ce phénomène apparaissait.

D'après les rapports existants entre les attaches pleurales et le système vasculonerveux, on peut deviner aisément les pathologies qui existent dans ce carrefour hautement stratégique, sans oublier leurs effets sur les différents viscères.

Attaches thoraciques

En avant et latéralement, la plèvre pariétale recouvre la paroi sternocostale. À ce niveau, elle est très résistante et se double sur sa profonde par le fascia endothoracique résultant du tassement du tissu cellulaire sous-pleural.

La plèvre costale se décolle assez facilement et c'est en cas d'atteinte pleurale que certaines adhérences existent. Épais-

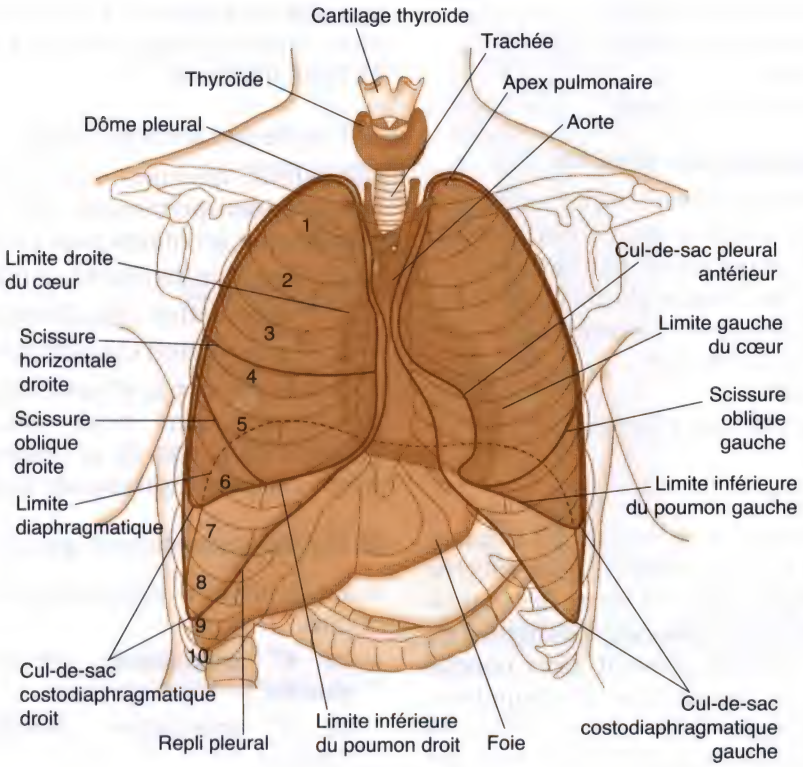

Figure 2.11. Culs-de-sac pleuraux et scissures (vue antérieure) (d'après Netter).

sie et fibreuse, la plèvre peut alors fixer une partie du poumon, voire du gril costal (figure 2.11).

Plèvre médiastinale

La plèvre pariétale forme la paroi latérale du médiastin.

- Céphaliquement, par rapport au pédicule pulmonaire, elle rejoint directement la colonne vertébrale au sternum.
- Caudalement, elle constitue, entre le pédicule pulmonaire et le diaphragme, un repli conjonctif reliant les poumons au médiastin appelé le ligament du poumon. Ce dernier permet aux poumons de rester solidaires lors de la respiration, de la motricité et des mouvements cardiaques.

Elle est assez épaisse et adhère fortement au péricarde. Nous allons voir le rôle des plèvres médiastinales droite et gauche.

Plèvre médiastinale droite

Cette plèvre remplit les espaces et maintient en place d'arrière en avant :

- l'œsophage (sa partie droite) ;
- le tronc artériel brachiocéphalique ;
- la trachée ;

- la veine cave supérieure ;
- la veine grande azygos ;
- le péricarde ;
- le nerf phrénique droit.

Plèvre médiastinale gauche

Cette plèvre, elle aussi, remplit les espaces et maintient en place d'arrière en avant :
- l'œsophage (sa partie gauche) ;
- l'aorte et la crosse aortique ;
- l'artère sous-clavière gauche ;
- la veine sous-clavière ;
- le péricarde ;
- le nerf phrénique gauche.

Culs-de-sac

Ces culs-de-sac (voir figure 2.11) prennent toute leur importance, en médecine ostéopathique, quand il existe des séquelles de pathologie pleurale. Ces lignes de réflexion pleurale peuvent alors contrarier toute la mécanique pleuropulmonaire et costosternale, surtout si l'on se rappelle les échanges de fibres entre les muscles sous-costaux, intercostaux internes et la plèvre. Quelques culs-de-sac sont intéressants à connaître en raison de techniques spécifiques que l'on peut leur appliquer.

Culs-de-sac antérieurs

Les deux culs-de-sac antérieurs gauche et droit délimitent entre eux une surface en forme de X, comme deux triangles se touchant par leurs sommets. Le triangle supérieur, chez l'enfant, est occupé par le thymus, et chez l'adulte, par la masse celluloadipeuse qui le remplace. Le triangle inférieur répond au péricarde, directement au contact du plan costosternal.

Il existe des variations à la situation du triangle inter-pleuro-péricardique, mais on peut retenir que les deux sommets se rejoignent autour des 3e et 4e articulations sternocostales, un peu à gauche de la ligne médiane.

Cul-de-sac antérieur droit

Rappelons quelques zones d'insertion importantes permettant de savoir où positionner les mains pour l'étirer :
- l'articulation sternoclaviculaire droite ;
- la 2e articulation chondrosternale ;
- la 7e articulation chondrosternale.

Il faut ajouter la 4e articulation chondrosternale dont nous nous servons souvent en raison de sa correspondance avec la scissure horizontale droite.

Cul-de-sac antérieur gauche

- L'articulation sternoclaviculaire gauche.
- La 4e articulation chondrosternale gauche.
- La 6e articulation chondrosternale gauche.

N.B. : Les culs-de-sac antérieurs adhèrent au triangulaire du sternum. Les étirements de ce muscle ont un effet sur les fixations pleurales.

Culs-de-sac inférieurs

Les insertions des culs-de-sac inférieurs (figure 2.12) sont à peu près les mêmes à droite et à gauche. Nous allons retenir quelques repères importants.
- En avant :
  - la 7e articulation chondrosternale ;
  - le 8e cartilage costal ;
  - les 9e et 10e cartilages costaux.
- Latéralement :
  - caudalement : la 11e côte, à 2 ou 3 cm de son extrémité antérieure ;
  - céphaliquement : la 9e côte.

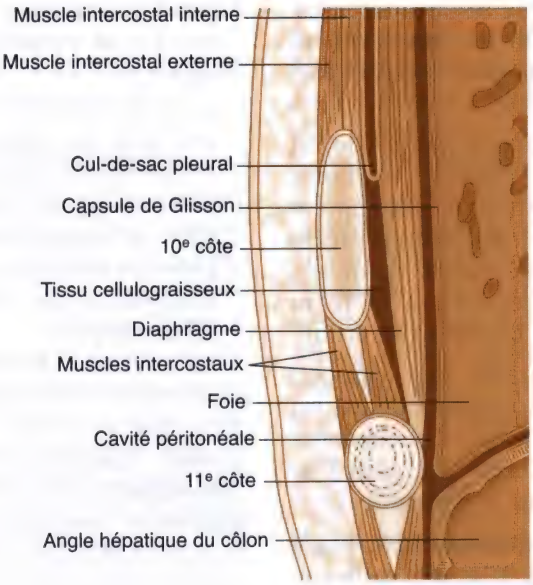

Figure 2.12. Cul-de-sac inférieur droit.

– En arrière :
  - médialement : la 12e côte. Le cul-de-sac déborde en arrière la 12e côte de 1 cm à 1,5 cm. Nous nous servons de cette caractéristique dans nos manipulations pour fixer la plèvre ;
  - latéralement : à la partie supérieure de la 10e côte.

N.B. : Nous étudierons les scissures avec les poumons.

Rôle des culs-de-sac

Lors de l'inspiration, le poumon occupe un volume plus important grâce au mouvement du diaphragme ; à l'expiration, nous assistons au contraire. Les culs-de-sac permettent à la plèvre d'avoir la mobilité nécessaire pour maintenir sa pression négative dans tous les mouvements respiratoires. Nous verrons qu'en fin d'expiration forcée, la pression peut être positive dans la région juxta-diaphragmatique.

Péricarde

Ce sac fibroséreux très résistant mesure 14 cm de haut sur 10 cm de largeur à sa base. Le sternum est séparé du sac fibreux péricardique par du tissu cellulaire lâche qui se condense céphaliquement et caudalement, pour former les ligaments sternopéricardiques supérieur et inférieur.

Le thymus régresse autour de la 8e année pour se transformer en une masse fibro-cellulo-adipeuse qui sépare le péricarde du sternum, entre la 1re et la 3e côtes. On peut retrouver, même à un âge avancé, quelques lobules thymiques noyés dans cette masse de tissu. Certains

auteurs avancent que le thymus se transforme progressivement en ligaments du péricarde. Nous avons pu le vérifier lors de certaines dissections.

À sa face postérieure, le péricarde est en rapport avec les organes contenus dans le médiastin postérieur, des épineuses de D4 à D8. Rappelons qu'en position verticale D4 passe légèrement au-dessus du cœur, et D8 correspond à la paroi diaphragmatique et à la pointe du cœur.

Le péricarde contracte des rapports importants avec l'œsophage qui lui est uni intimement par des tractus conjonctifs. La tunique externe du péricarde échange des fibres avec le péricarde.

Nous verrons, dans le chapitre 4, que le diagnostic différentiel entre une œsophagite, un spasme œsophagien et une affection cardiaque n'est pas très facile à établir.

La base du péricarde adhère à la foliole antérieure du centre phrénique. Nous n'étudierons ici que le péricarde en tant que fascia et étudierons, avec le cœur, sa topographie exacte.

Attaches du péricarde

La position érigée de l'homme a obligé le péricarde à se renforcer dans ses attaches supérieures, car le cœur ne peut se permettre d'être comprimé dans certaines positions. Pierre Mercier fait passer l'axe général du thorax au niveau de la partie moyenne du cœur. Ce fait expliquerait que cet organe est assez peu impliqué dans les mouvements du thorax.

L'organisme a trois priorités absolues : protéger le cerveau, le cœur et la moelle épinière. Voici les structures qui contribuent à les protéger :

- pour le cerveau : la boîte crânienne et ses 22 os et le liquide céphalorachidien ;
- pour le cœur : la cage thoracique et sa position au centre du grand axe de mobilité du corps ;
- pour la moelle épinière : le canal rachidien, le liquide céphalorachidien et la pression négative des veines épidurales (rappelons que son poids n'est que de 33 g environ).

Le péricarde servirait aussi de moyen de fixité au centre phrénique, empêchant ainsi aux gros troncs vasculaires de trop grands tiraillements lors de certains mouvements. On décrit au péricarde des ligaments sternopéricardiques et vertébropéricardiques. Il existe aussi des ligaments phrénopéricardiques peu intéressants pour nous à décrire.

Ligaments sternopéricardiques

Supérieur ou sterno-costo-péricardique

Triangulaire, le supérieur ou sterno-costo-péricardique s'insère sur le manubrium et sur les articulations sternales avec la 1re côte. Une partie des fibres se fixe sur le manubrium sternal et une autre partie sur l'*aponévrose cervicale moyenne*. Une fois de plus, nous retrouvons cette aponévrose et pouvons constater son rôle primordial dans la jonction cervicothoracique.

Ce ligament est suspenseur du péricarde en position verticale et en décubitus.

Inférieur ou xyphopéricardique

Triangulaire, l'inférieur ou xyphopéricardique naît de la base de l'appendice xyphoïde, échange quelques fibres avec

le diaphragme, pour s'insérer sur la partie médiane du diaphragme.

Moins résistant que le supérieur, il est suspenseur du cœur en décubitus.

Ligaments vertébropéricardiques

Les ligaments vertébropéricardiques s'insèrent sur un épaississement particulier de l'aponévrose cervicale profonde compris entre C4 et D4. Certaines fibres se dirigent en avant pour constituer, à l'aorte et aux gros vaisseaux de la base du cou, des gaines aponévrotiques. C'est surtout le côté gauche de ces ligaments qui est important. Nous avons pu remarquer qu'après certaines pathologies lourdes du cœur, nous trouvions des fixations vertébropéricardiques prédominantes à gauche ; c'est peut-être l'une des raisons.

Nous avons déjà vu dans la description des attaches pleurales le rôle de l'aponévrose prévertébrale, surtout en regard de C7, D1 et D2.

Remarques

On peut dire que ce sont surtout les ligaments sterno-costo-péricardiques et vertébropéricardiques qui jouent un rôle important dans la fixité du péricarde, conférant encore toute l'importance que l'on accorde en ostéopathie à la jonction cervicodorsale. Avant de trop parler du rôle énergétique de C7/D1, il vaut mieux fouiller anatomiquement plus à fond cette région pour expliquer certains bons résultats obtenus.

Système musculaire

Nous rappellerons uniquement les insertions musculaires des muscles thoraciques dont nous nous servirons pour traiter les pathologies intra- et extrathoraciques.

Comme nous l'avons souvent dit, les grands muscles nous intéressent peu. Rarement responsables de lésions primaires, ils servent de trop-plein à l'organisme. Une fixation du trapèze a peu d'effet sur l'économie générale, en dehors de quelques rares cas de déchirures myofibrillaires d'origine traumatique. Le trapèze est le miroir des tensions psychologiques de l'individu. Un étirement du trapèze donne un bon relâchement mais trop passager. Nous préférons nous intéresser, par exemple, à une fixation du sous-clavier, plus causale et plus pathogène.

Sous-clavier

Ce muscle est délaissé des thérapeutes. Pourtant, les conséquences d'une contracture ou d'une fibrose de ses fibres sont considérables. Le défilé thoracique est naturellement très étroit et toute perturbation du système musculaire contribue à augmenter cette étroitesse au point de créer des perturbations de l'hémodynamique.

C'est une sorte de cylindre collé sous la clavicule, né du cartilage de la première côte et de la partie la plus médiale de sa portion osseuse (figure 2.13). Les fibres musculaires se dirigent céphaliquement, latéralement et postérieurement, pour se rattacher sur la partie moyenne de la face intérieure de la clavicule. Il a à peu près la même direction que le ligament costoclaviculaire. Il est contenu dans une loge ostéofibreuse formée par son aponévrose et la clavicule.

Les fibres latérales s'attachent en un fort tendon inséré entre les ligaments conoïde et trapézoïde. Cette disposition fait qu'*on ne peut manipuler le sous-clavier sans les ligaments conoïde et trapézoïde.*

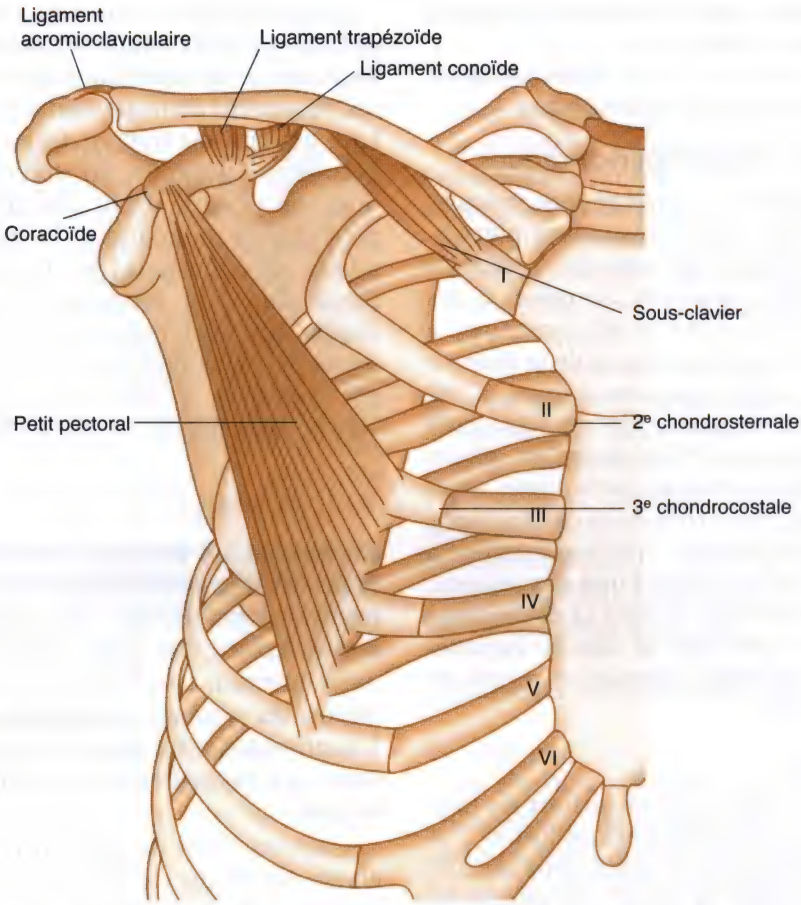

Figure 2.13. Muscle sous-clavier : rapports avec les ligaments conoïde et trapézoïde (d'après Graumann et Sasse).

Il abaisse la clavicule et l'épaule et, lorsque l'épaule est fixée, il élève la 1re côte pour devenir inspirateur accessoire. On le considère comme un ligament actif de l'articulation sternoclaviculaire.

N.B. : Il reçoit un filet nerveux des 5e et 6e paires cervicales. Ce filet s'anastomose avec le nerf phrénique.

Cette innervation peut expliquer que toute irritation du nerf phrénique puisse avoir un effet sur le muscle sous-clavier. Ces irritations peuvent être d'origine viscérale (poumon, foie, vésicule) ou d'origine péritonéale, le péritoine étant innervé, en partie, par le phrénique dans sa partie supérieure.

Dans tous nos ouvrages, nous avons insisté sur les relations qui existent entre l'épaule droite et le foie.

Rappelons que la capsule de Glisson du foie est innervée par le nerf phrénique. Ce dernier a ses fibres nerveuses issues de C4 et C5 qui fournissent l'innervation du muscle sous-clavier et du système capsulosynovial de l'épaule. Il existe bel et bien une explication logique à cette correspondance.

De nombreux patients qui ont des problèmes hépatiques par intoxication alimentaire, alcoolique et médicamenteuse ont des problèmes d'épaule droite.

Rapports

- La face caudale du sous-clavier répond à la 1re côte, à la veine, à l'artère sous-clavière et au plexus brachial.
- En avant, il est recouvert par l'épaisse aponévrose clavi-coraco-axillaire et le grand pectoral.
- En arrière, il répond aux origines du sternothyroïdien et à la veine sous-clavière qui longe le bord postérieur de la clavicule.

Triangulaire du sternum

Ce muscle mince est disposé en éventail. Il est plutôt musculofascial (figure 2.14). Il naît d'une courte aponévrose des bords latéraux de l'appendice xyphoïde et des parties latérales du tiers caudal du sternum et, souvent, du cartilage de la 4e côte. De là, les fibres se dirigent céphaliquement et latéralement sur l'extrémité externe des 6e, 5e, 4e, 3e et, plus rarement, 2e cartilages costaux.

Notons que ses digitations inférieures transversales, qui vont à la 6e côte, se continuent avec le faisceau céphalique du transverse de l'abdomen.

Il répond en arrière au feuillet pariétal du cul-de-sac antérieur de la plèvre et lui adhère. Certains le considèrent comme un expirateur, sans en apporter la preuve. Pour nous, il semble qu'il puisse se fixer dans les atteintes pleuropulmonaires et traumatiques en affectant les articulations chondrosternales et chondrocostales. De même, les fixations du triangulaire pourraient être à l'origine de douleurs intrathoraciques sourdes échappant à tout diagnostic et de certaines irritations de type péritonéal, dues à une irritation des fibres céphaliques du transverse de l'abdomen.

Intercostaux

Il existe 11 intercostaux externes et 11 intercostaux internes (figure 2.15).

Intercostaux externes

En arrière, ils vont des articulations costovertébrales pour s'arrêter en avant au niveau des articulations chondrocostales, où leurs fibres, de charnues, deviennent aponévrotiques.

Ils sont obliques caudalement et d'arrière en avant.

Intercostaux internes

Les intercostaux internes vont du sternum pour s'arrêter en arrière vers l'angle postérieur des côtes. Ils ont des rapports étroits avec l'aponévrose endothoracique et la plèvre.

Ils sont obliques caudalement et d'avant en arrière.

Sous-costaux

Les sous-costaux sont situés entre la plèvre costale et les intercostaux internes, à 2 ou 3 cm en dehors des articulations costovertébrales. Mi-aponévrotiques, mi-musculaires, ils se détachent de la face médiale d'une côte pour s'attacher sur la

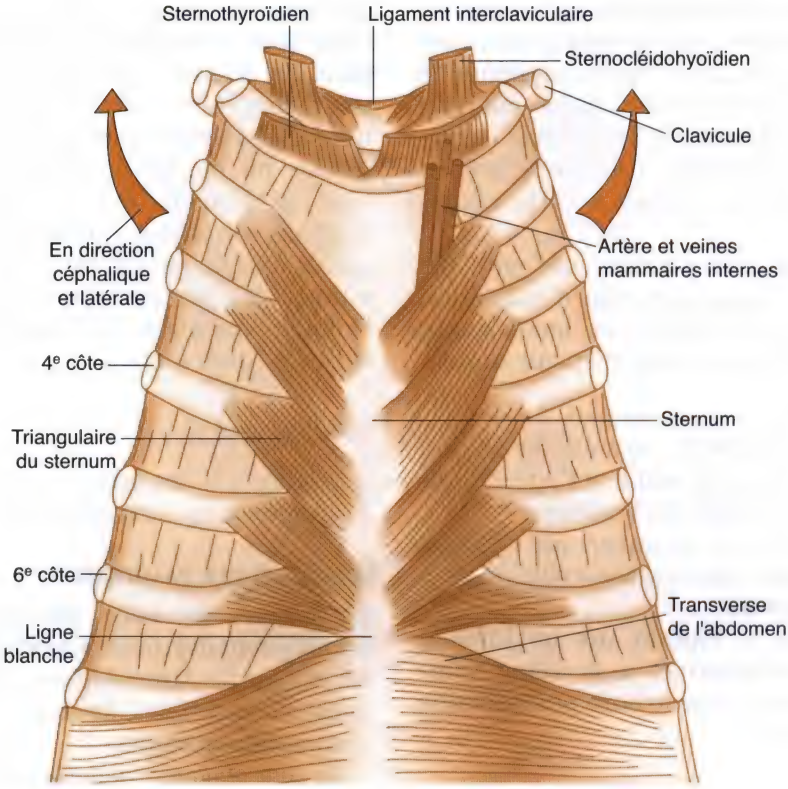

Figure 2.14. Triangulaire du sternum : direction des fibres.

face médiale de la côte sous-jacente ou de celle qui suit. En général, on ne les trouve que sur les côtes moyennes. Les sous-costaux et le triangulaire du sternum continuent au thorax le muscle transverse de l'abdomen.

Ils sont obliques caudalement et médialement.

Rôle de ces muscles

Les intercostaux semblent jouer un rôle de régulateurs de pression. Ils évitent les dépressions intercostales, lors des mouvements respiratoires importants. Ils amortiraient les grandes variations de pression constituant une sorte de « tympan thoracique », notamment lors de la toux ou des éternuements. Ils sont presque toujours sclérosés lors d'une affection pleurale ; nous avons pu le constater lors de nos travaux de dissection.

Les intercostaux continuent les muscles petit oblique et grand oblique de l'abdomen. Certains pensent que les sous-costaux auraient un rôle de tenseur pleural.

Surcostaux

Courts, aplatis, triangulaires, les surcostaux (figure 2.16) vont des apophyses transver-

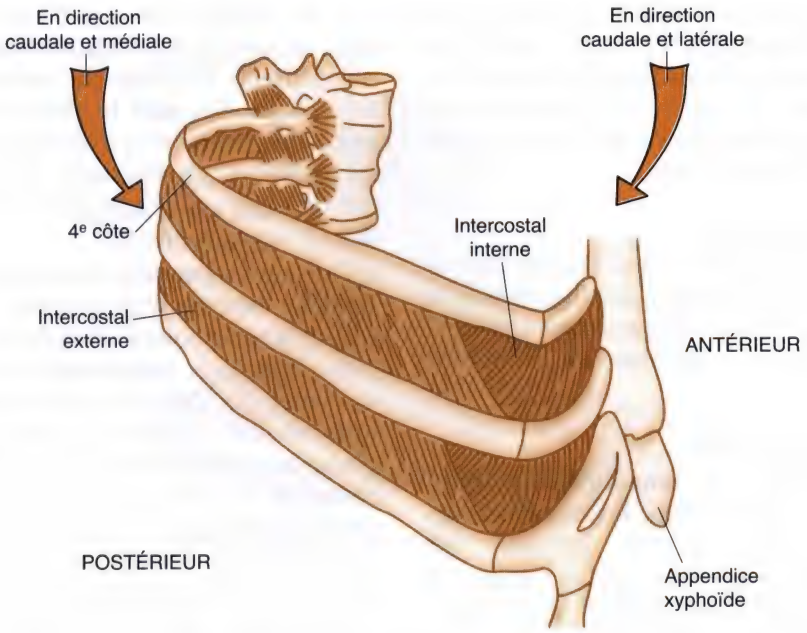

Figure 2.15. Intercostaux : directions.

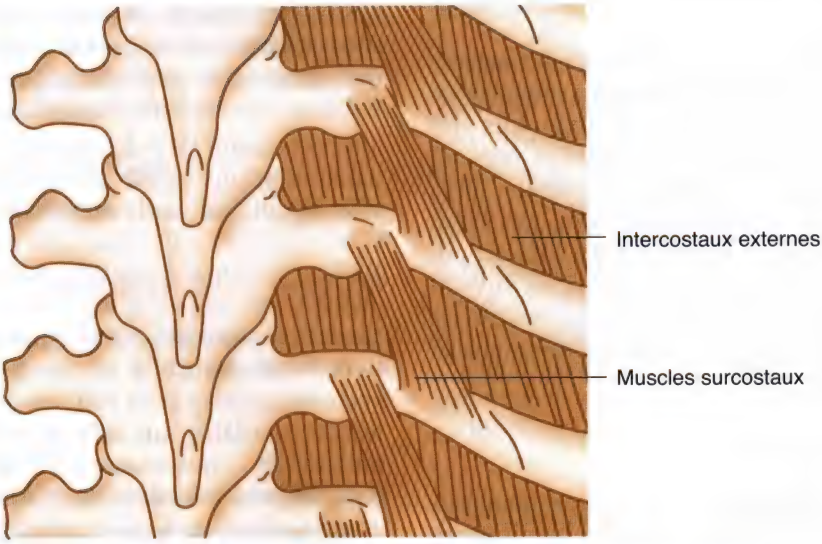

Figure 2.16. Surcostaux : directions (d'après Charpy et Nicolas).

ses de la dernière cervicale et des 11 premières dorsales aux 12 côtes. Poirier les divise en faisceaux médiaux allant à la côte sous-jacente, les surcostaux courts, et en faisceaux latéraux plus longs, sautant une côte, les longs surcostaux.

Surcostaux courts

Les surcostaux courts vont du sommet de l'apophyse transverse à la côte immédiatement en dessous. Le premier va de C7 à la 1re côte et le dernier de D11 à la 12e côte.

Longs surcostaux

Plus latéraux, on rencontre les longs surcostaux surtout dans les espaces intercostaux inférieurs. Ils unissent les apophyses transverses, sautent une côte et deux espaces intercostaux, pour s'attacher sur l'angle postérieur de la côte. On en trouve, théoriquement, quatre ; le premier va de la transverse de D7 à la 9e côte et le dernier de la 10e transverse à la 12e côte.

Si nous avons décrit les muscles surcostaux c'est que, dans notre pratique, nous les trouvons très souvent fixés lors des atteintes pleuropulmonaires. Les tests de mobilité de la colonne vertébrale sont, dans ce cas, relativement bons. Les côtes sont fixées, non pas au niveau des articulations costovertébrales, mais au niveau des angles postérieurs ; il est alors difficile de pousser l'angle costal latéralement et en avant.

Diaphragme

Vous échapperez aux nombreuses descriptions de ce muscle inspiratoire principal. On ne peut, bien sûr, contester son rôle important. Pourtant, nous ne croyons pas trop aux fixations pathogènes du diaphragme ou d'une partie de celui-ci, sauf lors de traumatismes directs ou indirects capables de créer de réelles déchirures. Ce sont le plus souvent des microdéchirures lors d'accidents ou, tout simplement, en toussant, en éternuant ou bien lors d'efforts intenses, comme dans l'accouchement.

Le diaphragme, comme tous les grands muscles, sert de « trop-plein » à l'organisme. Qu'ils soient d'origine psychologique, viscérale, métabolique ou ostéoarticulaire, les différents déséquilibres de l'organisme viennent fixer le diaphragme. Les symptômes sont une limitation de la course d'un hémidiaphragme ou du diaphragme entier. Le patient aura tout intérêt à aborder des techniques de relaxation ou d'étirement. En ostéopathie, les fixations d'un hémidiaphragme sont presque toujours dépendantes d'une dysfonction viscérale homolatérale ou bien d'une fixation vertébrale ou costale. Les hypomobilités de tout le diaphragme sont, quant à elles, plus en relation avec un problème psychologique ou une faiblesse générale de l'individu.

C'est quand D12–L2 sont fixées que les manipulations vertébrales produisent un effet bénéfique sur le diaphragme.

Muscles sous-hyoïdiens

Nous avons mis les muscles sous-hyoïdiens (figure 2.17) juste avant le système fascial car ils ont, en plus de leur rôle musculaire, un rôle de fascia actif, renforçant notamment l'action de l'aponévrose cervicale moyenne.

Au nombre de quatre, ces muscles sont disposés sur deux plans : le plan superficiel, qui comprend le sternocléidohyoïdien et l'omohyoïdien, représentant

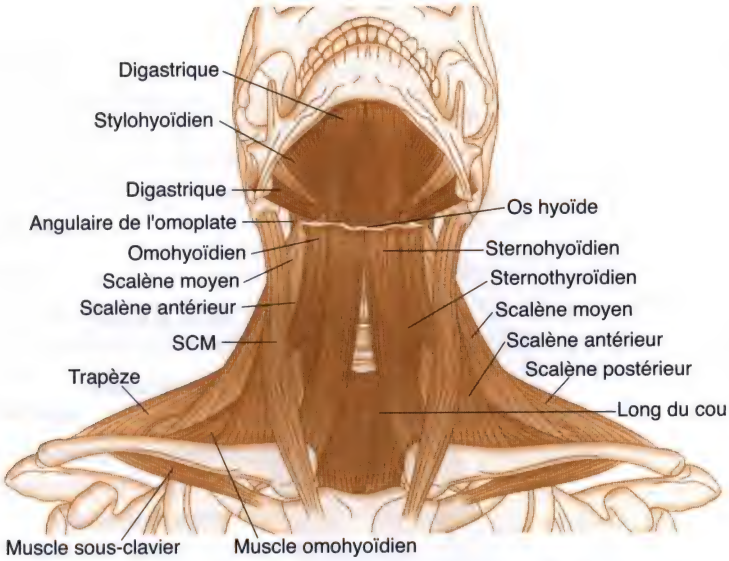

Figure 2.17. Muscles sous-hyoïdiens. SCM : sternocléidomastoïdien.

théoriquement le même muscle – la partie moyenne de ce muscle est devenue petit à petit fibreuse et a pris le nom d'aponévrose cervicale moyenne – ; le plan profond, constitué par le sternothyroïdien et le thyrohyoïdien.

Sternocléidohyoïdien

Le sternocléidohyoïdien naît de la face postérieure de l'extrémité médiale de la clavicule, du ligament costoclaviculaire et du sternum, pour se porter obliquement en direction céphalique et médiale, et s'insérer sur le bord caudal de l'os hyoïde.

Omohyoïdien

L'omohyoïdien naît du bord céphalique de l'omoplate juste en dedans de l'échancrure coracoïdienne. Il se dirige céphaliquement et médialement pour atteindre le bord caudal de l'os hyoïde.

Il est engainé par l'aponévrose cervicale moyenne, avec laquelle il échange des fibres.

Sternothyroïdien

Le sternothyroïdien naît de la face postérieure de la première pièce du sternum et de la face postérieure du cartilage de la 1re côte, et par quelques fibres du cartilage de la 2e côte. Il se porte obliquement, en direction céphalique et latérale, pour s'insérer sur les deux tubercules de la face latérale du cartilage thyroïdien. Il échange quelques fibres avec le sternocléidohyoïdien.

Thyrohyoïdien

Le thyrohyoïdien prolonge le sternothyroïdien et va du cartilage thyroïdien à l'os hyoïde.

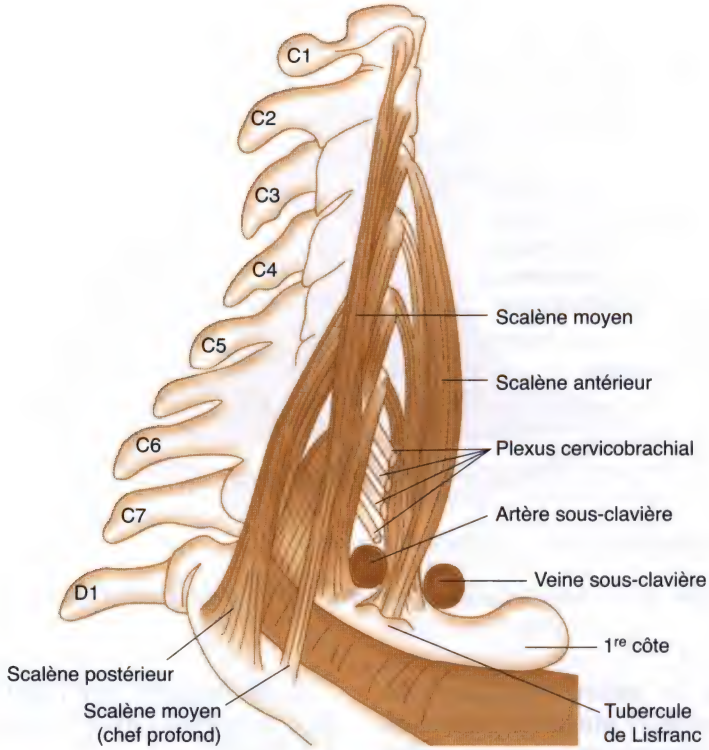

Figure 2.18. Scalènes et tubercule de Lisfranc : rapports avec les vaisseaux sous-claviers (d'après Charpy et Nicolas).

Rôle des muscles sous-hyoïdiens

La contraction de ces muscles entraîne l'abaissement de l'os hyoïde et surtout sa fixation, permettant ainsi l'abaissement de la mâchoire. C'est en fixant l'insertion caudale des muscles de la région sus-hyoïdienne qu'ils peuvent jouer un rôle dans l'abaissement de la mâchoire.

Ils jouent aussi le rôle de fascia actif et de tenseur de l'aponévrose cervicale moyenne permettant d'amortir les grosses variations de pression qui pourraient affecter le système veineux cervicothoracique.

Scalènes

Ces muscles sont connus de tous. Nous rappelons uniquement leurs insertions pour éclairer, plus loin, certains étirements spécifiques (figure 2.18).

Scalène antérieur

Ces fibres vont des tubercules antérieurs des apophyses transverses de C3–C4–C5 et C6 à la face supérieure de la 1re côte sur le tubercule de Lisfranc à 2–3 cm de son extrémité médiale.

Scalène moyen

Des transverses des six dernières cervicales, le scalène moyen va à la partie supérolatérale de la 1re côte.

Scalène postérieur

Des transverses de C4–C5–C6, le scalène postérieur se fixe sur le bord céphalique de la 2e côte.

N.B. : Notons que la gaine du scalène antérieur s'unit à celle du sous-clavier pour entourer la veine sous-clavière. Cela implique que chaque traitement du muscle sous-clavier devra s'accompagner d'un étirement du scalène antérieur.

Organes intrathoraciques

Nous ne décrirons pas en détail ces organes, mais différentes particularités nous permettant d'être plus spécifiques dans nos techniques pour obtenir de meilleurs résultats.

Poumons

Nous avons essayé de nombreuses techniques pour tenter d'obtenir un effet sur les poumons. Seules celles appliquées sur les attaches pleurales et les scissures ont donné des résultats appréciables. Nous décrirons uniquement les régions scissurales. Nous allons simplifier la topographie des différentes scissures, là où nous sommes sûrs que la main les rencontre.

Nous verrons dans les chapitres 5 et 6 une position où la partie céphalique est largement mobilisée avec la plèvre qui lui correspond.

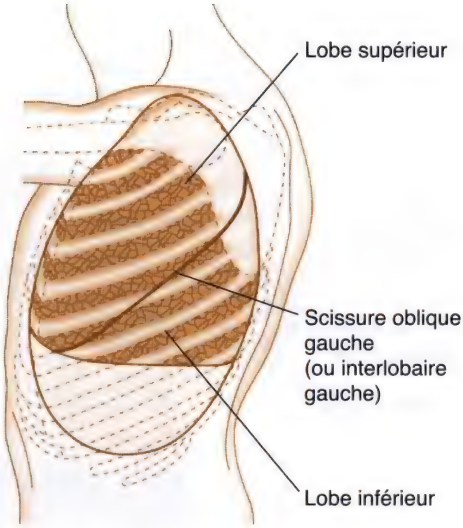

Figure 2.19. Face latérale gauche.

Scissures

■ Scissure interlobaire gauche

Très oblique, la scissure interlobaire gauche (figure 2.19) se dirige caudalement et d'arrière en avant. Elle commence, au niveau céphalique et postérieurement, vers la 4e articulation costovertébrale, pour se finir en avant et caudalement vers la 6e chondrosternale, en croisant très obliquement la 5e côte. Pour nos manipulations, retenons :

- qu'en avant, elle a des rapports étroits avec les *5e et 6e côtes* ;
- qu'en arrière, elle a des rapports étroits avec les *4e et 5e côtes*.

■ Scissure droite

La scissure droite (figure 2.20) commence, céphaliquement et en

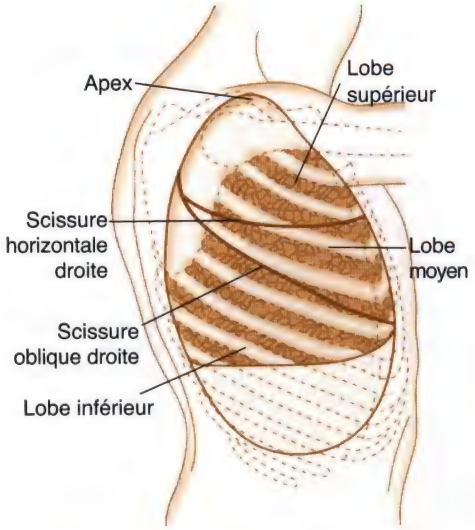

Figure 2.20. Face latérale droite.

arrière, vers la 3e articulation costovertébrale pour se terminer, caudalement et en avant, vers la 6e côte. Pour nos techniques, retenons :

- qu'en avant, elle a des rapports étroits avec la *6e côte* ;
- qu'en arrière, elle a des rapports étroits, en allant de médial à latéral, avec les *3e, 4e, 5e et 6e côtes*.

Scissure horizontale

La scissure horizontale (figure 2.21) se sépare, en arrière, de la scissure oblique à la partie médiale de l'omoplate entre les 4e et 5e côtes, pour se terminer en avant et un peu caudalement de la 3e articulation chondrosternale. Retenons que c'est surtout sa partie antérieure qui nous intéresse, avec ses rapports étroits avec la 3e articulation chondrosternale et la 4e côte.

Scissures, vue latérale

Il est intéressant de connaître la direction des scissures dans une vue latérale (voir figures 2.19 et 2.20). En effet, nous verrons un test et un traitement de la région scissurale interlobaire gauche (ou scissure oblique gauche). La direction est la même que pour la scissure oblique droite.

En regardant les faces latérales du thorax, on voit que les scissures naissent près de la partie postérieure de la 4e côte pour finir à la partie antérolatérale de la 6e côte.

Thymus

Cette glande est, à l'heure actuelle, encore assez méconnue. Certains ostéopathes lui appliquent des techniques de « pompage » qui sont loin d'avoir apporté des preuves d'efficacité. Le thymus est, comme la rate, un organe que l'on ne peut palper, sauf en cas de pathologie importante. Sa stimulation manuelle reste très théorique et, jusqu'à présent, nous n'avons jamais pu la ressentir spécifiquement avec nos techniques d'écoute.

On peut penser avoir un effet sur le thymus par l'intermédiaire des mobilisations du médiastin et du cœur. Pour le moment, on n'a toujours pas pu le prouver.

Le thymus est situé à la partie supérieure du médiastin antérieur et suit les mouvements respiratoires. Comme nous l'avons déjà signalé, il s'involue au fur et à mesure de la croissance pour se transformer en tissu cellulofibreux et jouer le rôle de ligament sternopéricardique supérieur.

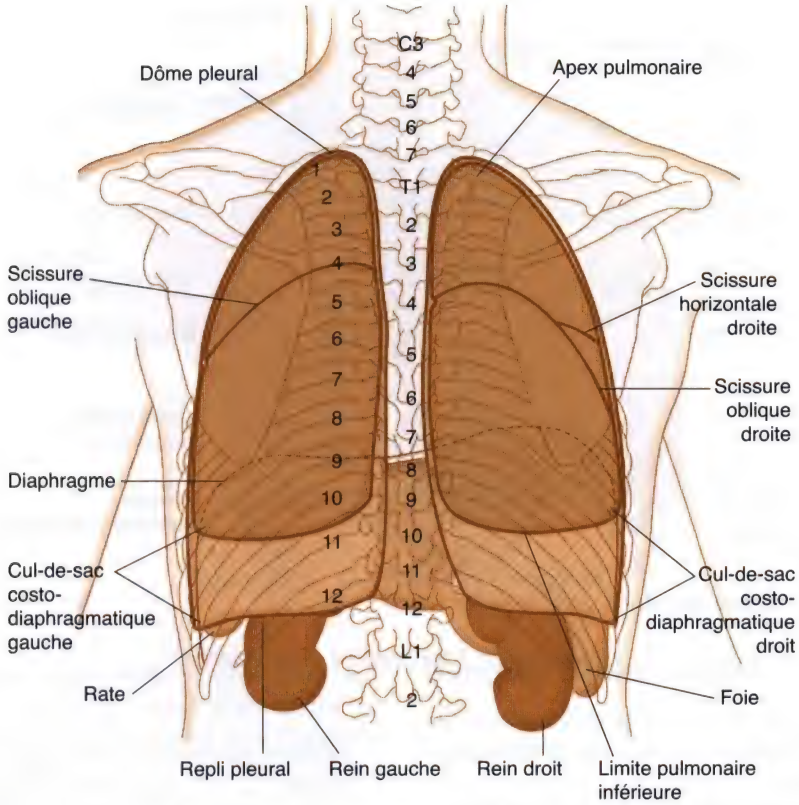

Figure 2.21. Culs-de-sac pleuraux et scissures (vue postérieure) (d'après Netter).

Limites

Chez l'enfant, il existe une portion cervicale. Mais le thymus devient plus tard uniquement intrathoracique, sa partie supérieure se résumant en une sorte de ligament thyrothymique.

Sa limite céphalique est la fourchette sternale et sa limite caudale, variable, se situe autour des 3e et 4e espaces intercostaux.

Sa face postérolatérale répond au péricarde et ses faces latérales sont en rapport avec la plèvre médiastinale et les poumons.

Le thymus est entouré d'une capsule fibreuse qui adhère au péricarde et à l'*aponévrose cervicale moyenne*. Est-il encore besoin de souligner l'importance de cette aponévrose ?

Cœur

Nous allons surtout décrire le péricarde. Jusqu'à présent, un effet objectif au niveau des fibres intrinsèques du muscle cardiaque n'a jamais pu être prouvé.

Nous avons plutôt des résultats fonctionnels dans la précordialgie et aussi,

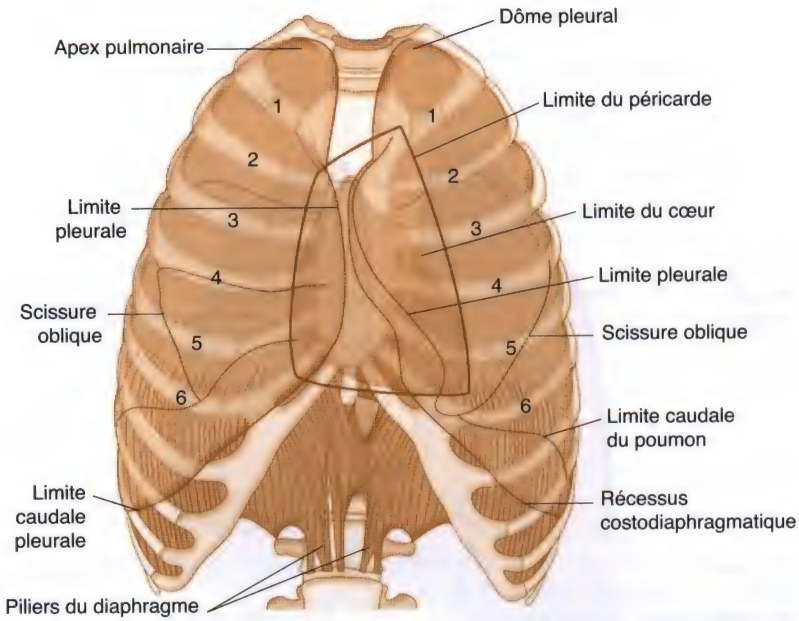

Figure 2.22. Topographie du péricarde.

semble-t-il, dans les suites d'affections coronariennes.
Attention : Soyez très vigilants chez les patients porteurs de stent coronarien. Cantonnez-vous aux techniques d'induction.

Nous allons voir la situation du péricarde et la direction des artères coronaires, car la projection du péricarde se confond, au point de vue clinique, avec la surface de projection du cœur.

Topographie du péricarde

La topographie du péricarde (figure 2.22) est la plus intéressante pour nous, car les techniques thoracopéricardiques se font surtout par voie antérieure. Comme nous l'avons fait pour les culs-de-sac de la plèvre, nous donnerons quelques repères importants. Le péricarde est limité :

- céphaliquement, par une ligne joignant la 1re articulation chondrosternale gauche à la 2e articulation chondrosternale droite ;
- caudalement, par une ligne joignant la 6e articulation chondrosternale droite au 6e espace intercostal gauche, à peu près à 6–8 cm du bord gauche du sternum. Cette ligne passe par la base de l'appendice xyphoïde.

Rapports avec la plèvre

Seule une petite partie du péricarde a des rapports directs avec la paroi chondrosternale ; le reste est recouvert par les culs-de-sac antérieurs de la plèvre. À vrai dire, la plèvre médiastinale n'adhère pas au péricarde directement, mais par l'intermédiaire d'un tissu cellulograisseux.

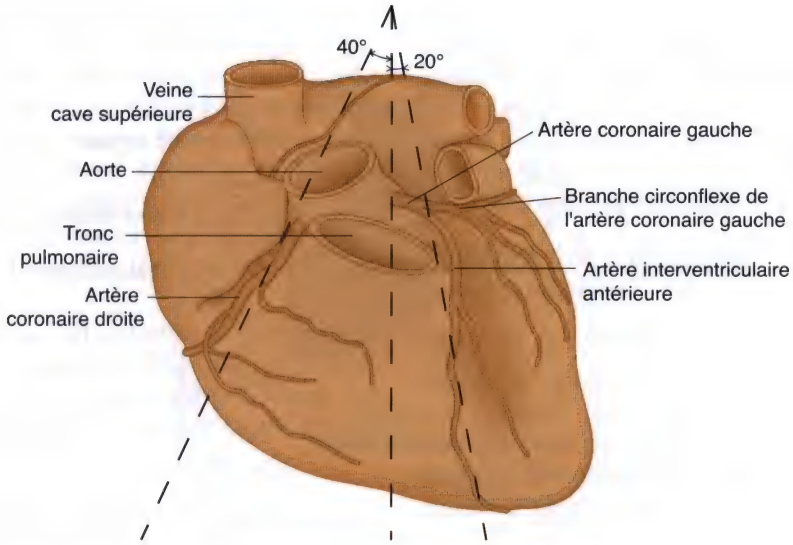

Figure 2.23. Direction des coronaires.

La portion extra-pleuro-pulmonaire du péricarde a la vague forme d'un triangle, dont la base réunit les deux articulations chondrosternales, dont le sommet se situe vers la 3e articulation chondrosternale gauche, et dont les bords latéraux suivent les culs-de-sac antérieurs de la plèvre.

La seule portion accessible du péricarde se trouve à gauche, car la partie droite est cachée derrière le sternum. Cette portion a aussi la forme d'un triangle dont le sommet répond à la 4e chondrosternale gauche, la base aux 6e et 7e chondrosternales gauches, le côté droit au bord gauche du sternum et le côté gauche au cul-de-sac antérieur gauche.

C'est la seule portion directement accessible du péricarde et c'est là où les techniques d'écoute ou d'induction s'appliquent le mieux.

Direction des coronaires

- L'artère coronaire droite est oblique en direction caudale et droite, faisant un angle d'une quarantaine de degrés avec la ligne sternoxyphoïdienne. Cet angle commence à peu près vers la 3e articulation chondrosternale gauche. Elle descend dans le sillon auriculoventriculaire droit.
- L'artère coronaire gauche, après sa naissance dans l'aorte gauche, se divise très rapidement en artère circonflexe, descendant dans le sillon auriculoventriculaire gauche et en interventriculaire antérieure (figure 2.23).

C'est l'interventriculaire antérieure qui nous intéresse le plus et qui forme, avec la ligne sternoxiphoïdienne, un angle d'une vingtaine de degrés environ. Cet angle commence aussi vers la 3e articulation chondrosternale. Parfois, comme nous le verrons dans le chapitre 6, nous

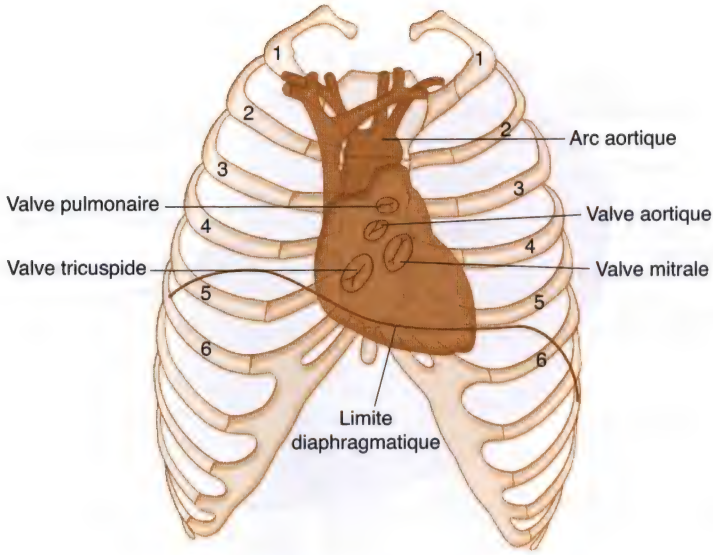

Figure 2.24. Valves du cœur.

serons amenés à nous occuper de la division de la coronaire gauche avec ses deux branches.

Valves du cœur (projection antérieure)

Il est utile de savoir situer les valves du cœur, soit à l'aide d'un stéthoscope, soit dans les techniques de compression–décompression thoracocardiaques que nous étudierons plus loin (figure 2.24).

De nombreuses personnes ont des fuites valvulaires d'origine congénitale ou acquises. Acquises, elles le sont souvent après des épisodes d'infection, notamment après des angines à streptocoques.

Les streptocoques ont une affinité toute particulière non seulement pour les valves cardiaques mais aussi pour les cartilages du genou. Pour certaines gonalgies non traumatiques, pensez à demander au patient si, enfant, il a eu des angines fréquentes.

Les valves, en dehors de la mitrale, sont situées sur une ligne oblique partant de la 3e articulation chondrosternale gauche à la 5e chondrosternale droite. La valve mitrale est en regard de la 4e chondrosternale gauche. On peut sentir parfois des vibrations ou l'impression de frottements quand on comprime le cœur au regard des valves.

Système vasculonerveux

Appareil vasculaire

Comme nous l'avons dit dans les généralités, le thorax commence au niveau du défilé cervicothoracique et ce défilé a une importance cruciale, en raison des implications vasculaires que toute fixation peut apporter. Manipuler la colonne vertébrale et les viscères ne suffit pas si

l'on oublie de libérer tous les tissus périvasculaires. Chaque élément vasculaire est important, mais nous décernons une mention toute particulière à l'artère sous-clavière et à sa veine. Tous les examens vasculaires de cette région se focalisent sur l'artère en oubliant que la veine qui est située au-devant est la première concernée dans les lésions mécaniques du défilé.

Nous nous attacherons, surtout, à décrire la topographie du système vasculonerveux utile à nos manipulations, ou nous permettant de mieux saisir certaines particularités.

Topographie vasculaire rétrosternale

Aorte

L'aorte se situe à la partie moyenne de la poignée sternale. Son extrémité caudale est au niveau de la ligne rejoignant les 3es chondrosternales. Son extrémité céphalique atteint la *1re articulation chondrosternale gauche*. De là, elle s'infléchit en arrière et à gauche. Chez l'adulte, son point le plus céphalique culmine à 2 cm environ du bord céphalique de la fourchette sternale.

Tronc artériel brachiocéphalique

Le tronc artériel brachiocéphalique n'existe qu'à droite. Sa projection sur le sternum en occuperait la partie médiane, limitée en bas par la ligne réunissant la partie caudale des deux premières articulations chondrosternales.

Troncs veineux brachiocéphaliques

Le droit correspond à la sternoclaviculaire droite et à la 1re chondrosternale droite.

Le gauche correspond à la sternoclaviculaire gauche et à la partie sternale selon une ligne réunissant la sternoclaviculaire gauche (partie caudale) à la partie médiale du 1er espace intercostal droit.

Ces troncs résultent de la réunion des veines sous-clavières et jugulaires internes. Ils sont entourés de tractus fibreux issus de l'aponévrose cervicale moyenne.

Topographie vasculaire sus-claviculaire

Artère sous-clavière

Répétons-le encore une fois : cette artère est capitale pour nous. On la trouve, de nombreuses fois, comprimée en dedans des éléments ostéo-myo-fibreux du défilé thoracique avec les nombreuses incidences cliniques qui s'y rapportent (figure 2.25).

Elle s'étend du tronc brachiocéphalique, à droite, et de la crosse de l'aorte, à gauche. La droite mesure 6 cm de longueur et la gauche 8 cm.

La droite est plus antérieure que la gauche et plus volumineuse. Elles ont un rétrécissement ou isthme à leur partie moyenne. Leur diamètre est d'environ 8 mm.

Les nombreuses collatérales qu'elles donnent expliquent en partie la multiplicité des symptômes provoqués par sa compression. On trouve :

- la vertébrale ;
- la thoracique interne qui s'anastomose avec l'épigastrique ;
- le tronc thyro-bicervico-scapulaire donnant, entre autres, la thyroïdienne inférieure ;
- le tronc costocervical donnant, entre autres, les premières intercostales.

Les deux vertébrales se rejoignent pour former le tronc basilaire. Les différentes collatérales de ce tronc expliquent les problèmes d'équilibre que l'on peut

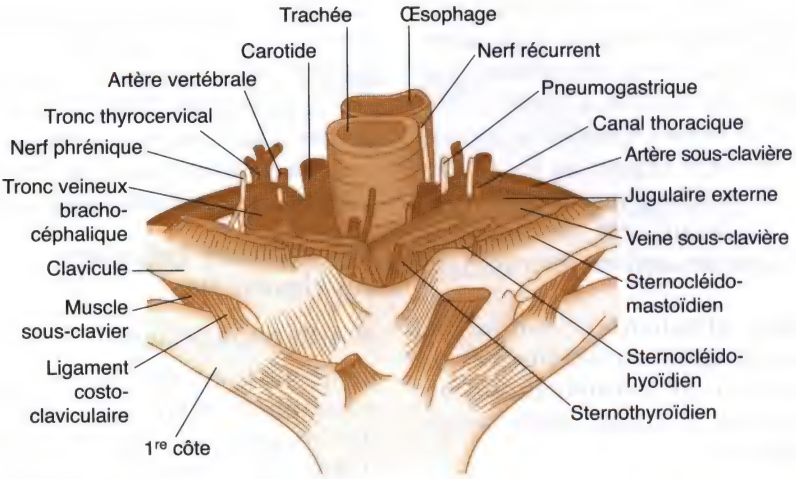

Figure 2.25. Topographie vasculaire sus-claviculaire (d'après Charpy et Nicolas).

imputer à la compression de la sous-clavière.

Le tronc basilaire donne :
- la cérébelleuse inféro-antérieure ;
- la cérébelleuse supérieure ;
- des rameaux pontiques ;
- l'auditive interne ;
- la cérébrale postérieure.

Acouphènes

Redoutés de tous les thérapeutes, les acouphènes sont très difficiles à traiter. Lorsqu'ils sont pulsatils, donnant l'impression au malade qu'il ressent des sons rythmés par les battements cardiaques, ils peuvent être en relation avec l'artère auditive interne. Cette dernière étant perturbée par une compression de l'artère sous-clavière.

Sous-clavière droite

L'artère sous-clavière droite (figure 2.26) est issue du tronc artériel brachiocéphalique au niveau de la sternoclaviculaire droite.

Rapports

- En avant : la peau, le tissu cellulaire sous-cutané, le peaucier du cou, la clavicule, les insertions caudales du sternocléidomastoïdien, du sternocléidohyoïdien et du sternothyroïdien.
- En dessous de ces muscles, l'angle veineux de Pirogoff où se jettent, dans la veine sous-clavière, les veines jugulaires externe, interne et antérieure, la vertébrale et la grande veine lymphatique.
- En arrière du plan veineux, *trois nerfs croisent la face antérieure de l'artère :* latéralement, le phrénique ; médialement, le pneumogastrique ; et entre les deux, un gros rameau sympathique.

N.B. : Le nerf phrénique lui envoie un filet récurrent qui croise sa face caudale pour rejoindre le ganglion cervical inférieur.

Le pneumogastrique croise l'artère tout près de son origine, légèrement en dedans de l'articulation sternoclavi-

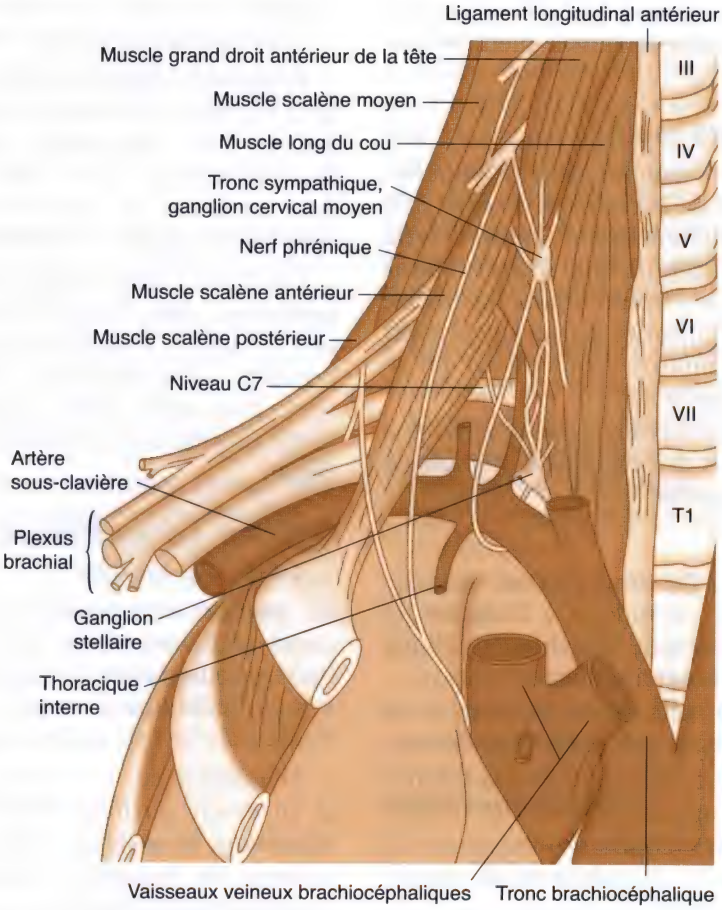

Figure 2.26. Artère sous-clavière droite.

culaire, pour émettre à ce niveau le nerf récurrent.

Les rapports étroits de l'artère et de ces nerfs font qu'une compression vasculaire s'accompagne, en général aussi, d'une compression nerveuse faisant se généraliser encore plus les différents symptômes du défilé thoracique.

– En arrière : la sous-clavière droite répond à l'apophyse transverse de C7 dont elle est séparée par le *ganglion cervical inférieur*, la 1re racine dorsale et le *muscle transversopleural*. Ce fait souligne les conséquences importantes possibles d'une fibrose des attaches cervicopleurales.

- En bas : elle répond à la plèvre, confirmant l'interdépendance pleuro-sous-clavière.

Sous-clavière gauche

La sous-clavière gauche vient de la partie la plus reculée de la crosse de l'aorte. Elle est donc *intrathoracique à gauche*. Cette particularité explique que, souvent, dans les atteintes pleuropulmonaires gauches, l'artère est comprimée par des processus cicatriciels pleuraux. Nous avons pu le vérifier en dissection.

L'artère sous-clavière gauche émerge à 3 cm en dehors de l'extrémité médiale de la clavicule gauche.

Rapports

- En avant : la sous-clavière gauche répond à la carotide et à l'origine du tronc veineux brachiocéphalique gauche qui la sépare du sternum.
- En arrière : elle n'est séparée de la colonne dorsale que par le long du cou.
- Médialement : elle répond à la trachée et l'œsophage, au nerf récurrent et à des ganglions lymphatiques.
- Latéralement : à la plèvre médiastinale.

Différences entre les deux sous-clavières

L'artère sous-clavière gauche est plus profonde, plus longue et moins large que la droite. Proche d'elle, on trouve le canal thoracique qui collecte la lymphe de l'abdomen et de la région sus-diaphragmatique gauche. La sous-clavière et la veine gauches, du fait de leurs positions, ont plus de raison d'être comprimées dans le défilé thoracique gauche. Il est vrai que les problèmes du défilé gauche sont plus souvent en relation avec une fixation intrathoracique, alors que pour le droit, ce sont les suites traumatiques de la ceinture scapulaire qui l'affectent.

Rappelons encore une fois que la veine sous-clavière ne bénéficie pas du même intérêt en angéiologie que l'artère. Souvenons-nous aussi de la présence dans le défilé du canal thoracique qui collecte la lymphe de l'abdomen.

On divise l'artère sous-clavière en trois portions : une portion intrascalénique, une portion interscalénique et une portion extrascalénique, qui nous intéresse plus dans notre étude arbitrairement limitée à la jonction cervicothoracique.

Portion extrascalénique de la sous-clavière

La portion extrascalénique répond au creux sus-claviculaire et c'est ici que l'artère sous-clavière est la plus accessible à nos techniques, mais aussi la plus vulnérable lors de traumatismes.

Elle repose sur la 1re côte, *latéralement et en arrière du tubercule de Lisfranc*, où s'insèrent le scalène antérieur, le petit scalène, le ligament costopleural, une expansion de l'aponévrose prévertébrale et de la gaine du sous-clavier et, enfin, quelques fibres du dôme pleural. Nous avons déjà souligné ces attaches dans le paragraphe consacré à la plèvre.

N.B. : On peut palper le tubercule de Lisfranc à environ 1,5 cm en dedans du milieu de la clavicule en dirigeant le doigt d'avant en arrière ; il est difficile à sentir.

- Céphaliquement et en arrière, la portion extrascalénique est en rapport avec le plexus brachial qui occupe l'angle postérocaudal du creux sus-claviculaire.

- En avant, elle est essentiellement en rapport avec la veine sous-clavière et aux plans de couverture omoclaviculaire : le peaucier du cou, le tissu cellulaire sous-cutané, les aponévroses cervicales superficielle et moyenne et l'omohyoïdien.

La vertébrale, la mammaire interne, le tronc costocervical et le tronc thyro-bicervico-scapulaire ont leur origine *en dedans du bord interne du scalène antérieur*. De la vertébrale au tronc thyro-bicervico-scapulaire, il n'y a pas plus de 25 mm ; c'est dire l'extrême densité et la richesse de cette région. Toute compression peut se traduire par de multiples symptômes en fonction de la partie vasculaire lésée.

Des branches sus-thoraciques de la sous-clavière, nous aborderons uniquement les rapports cervicothoraciques de l'artère vertébrale. Les lésions de la vertébrobasilaire sont si nombreuses et si pathogènes qu'il faut lui laisser cette place privilégiée.

Artère vertébrale

Nous ne voulons pas déborder le cadre thoracique auquel nous consacrons ce livre, mais le concept ostéopathique de lésion globale nous rend malheureux. Comment évoquer le défilé thoracique sans parler du cou et du crâne ? Force est de nous limiter, mais nous esquisserons, cependant, l'artère vertébrobasilaire car la clinique nous apprend tous les jours qu'une atteinte sous-clavière a un retentissement sur le système vertébrobasilaire. Nous reverrons ces pathologies en détail, en particulier celle des vertiges.

L'artère vertébrale (figure 2.27) naît au-devant de l'apophyse transverse de C7, entre le long du cou et le scalène. Elle passe ensuite dans l'orifice de l'apophyse transverse de C6 pour se diriger entre l'atlas et l'axis, où elle décrit une première courbe. En dedans de la partie postérieure des masses de l'atlas, elle fait une deuxième courbe. Elle traverse la dure-mère entre l'arc postérieur de l'atlas et le cou occipital. Elle va se jeter, enfin, dans le tronc basilaire où elle vient irriguer la partie postérieure du cerveau, le cerveau et l'oreille interne.

Rapports à la base du cou

- En avant : la veine vertébrale, l'anse de Vieussens, le sympathique cervical et l'artère thyroïdienne.
- En arrière : la jugulaire postérieure, le ganglion cervical inférieur et le 1er nerf thoracique.
- Latéralement : le ligament transverso-pleural.
- Médialement : la jugulaire interne, la carotide primitive, le pneumogastrique et, sur un plan plus antérieur et plus profond, le long du cou.

Veine sous-clavière

La veine sous-clavière est au-devant de l'artère du même nom et nous pensons que c'est le premier élément vasculaire qui est lésé dans les atteintes traumatiques ou cicatricielles du défilé.

Comme nous l'avons déjà écrit, la veine sous-clavière est une *veine béante*, béance due aux adhérences de la gaine vasculaire aux différentes aponévroses.

Au-dessus de la clavicule, la veine est unie par sa face antérieure à la face profonde de l'*aponévrose cervicale moyenne*.

Au-dessous de la clavicule, elle est relativement libre et glisse sur la 1re côte. Cependant, sa partie antérocéphalique adhère à la *gaine du sous-clavier*. Un solide

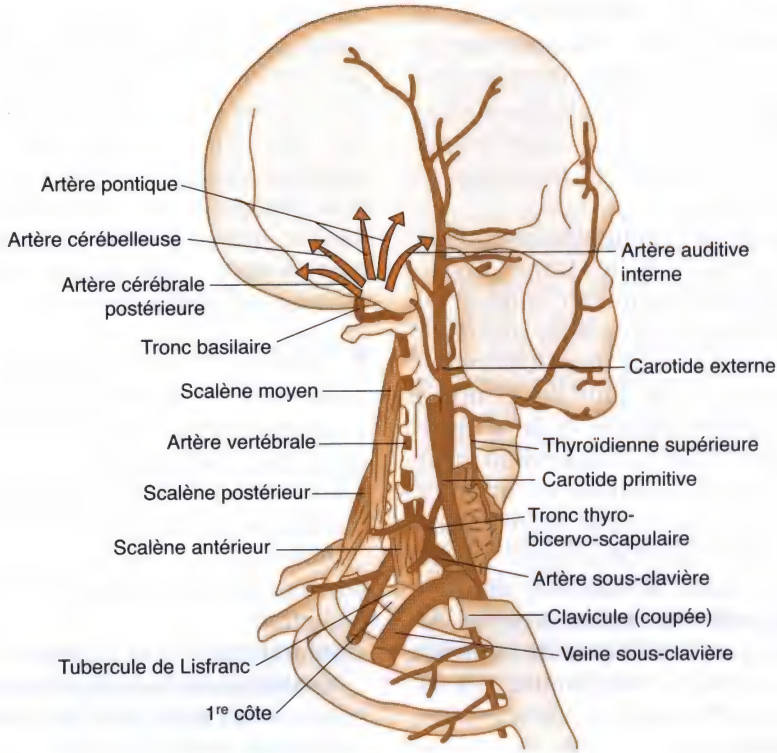

Figure 2.27. Artère vertébrale.

fascia issu de l'aponévrose du sous-clavier l'entoure, en partie, pour l'attacher à la face céphalique de la 1re côte.

Rappelons que cette béance augmente lors de l'inspiration et dans l'élévation du bras et de la clavicule, quand il n'existe pas de fixations. C'est par les aponévroses cervicale et moyenne et celle du sous-clavier que nous pouvons avoir un effet sur les compressions de la veine.

Angle veineux de Pirogoff

La veine sous-clavière, en s'unissant à la jugulaire interne, forme un angle droit ouvert céphaliquement et latéralement, où sont issus à son sommet les jugulaires externe et antérieure, la grande veine lymphatique à droite et le canal thoracique à gauche. Cet angle est appelé l'angle de Pirogoff.

Il se situe à l'attache claviculaire du sternocléidomastoïdien sur son bord latéral.

Canal thoracique

Le canal thoracique collecte la lymphe de toute la région sous-diaphragmatique et de la moitié gauche sus-diaphragmatique.

Il finit dans le confluent des veines sous-clavière et jugulaire gauches, en décrivant une courbe à concavité caudale regardant l'artère sous-clavière. La

présence de ce canal collecteur explique celle du *ganglion de Troisier*, trouvé lors des atteintes importantes, voire graves, de l'abdomen.

Grande veine lymphatique

La grande veine lymphatique collecte la lymphe de la moitié droite de la portion sus-diaphragmatique, pour se jeter dans le confluent des veines jugulaires interne et sous-clavière droite. La présence de ganglions sus-claviculaires droits est, en principe, expliquée par des pathologies facio-thoraco-médiastinales, mais ce n'est pas une règle absolue.

Points clés du défilé thoracique

- Le tubercule de Lisfranc, situé sur la 1re côte à 2 cm en dedans du milieu de la clavicule, en bas et en arrière.
- L'insertion inférieure du scalène antérieur, sur le tubercule de Lisfranc, séparant la veine et l'artère sous-clavière.
- Le tubercule antérieur de C7 où se situe le ganglion cervical inférieur.
- Les transverses de C6–C7 et la 1re côte ; entre les deux, nous retrouvons le système suspenseur de la plèvre.
- Le triangle de Sédillot à l'extrémité inférieure du scalène antérieur, dans l'espace compris entre les deux chefs d'insertion du sternocléidomastoïdien où passe le phrénique.
- Le muscle sous-clavier.
- Les articulations sternoclaviculaires qui protègent et parfois compriment tout le système vasculaire cervicothoracique.
- Les articulations acromioclaviculaires.

Appareil nerveux

Comme le système artériel, le système nerveux de cette région est particulièrement riche et complexe. Nous ne retiendrons que les éléments indispensables au diagnostic différentiel et à nos techniques.

Sympathique cervical

Le sympathique cervical va de la base du crâne à la 1re côte. Plaqué contre l'*aponévrose cervicale moyenne*, il lui adhère par un feuillet fibreux. On peut penser que des fixations de cette aponévrose peuvent l'irriter. Il est composé de trois ganglions dont nous n'aborderons que l'inférieur, le supérieur étant trop loin du thorax et le moyen souvent absent.

Ganglion cervical inférieur (ou stellaire)

De la taille d'un haricot, le ganglion cervical inférieur (figure 2.28) est situé contre le tubercule antérieur de C7 dont le séparent les insertions du long du cou. Il est recouvert par la sous-clavière et l'origine de l'artère vertébrale. Il est logé dans une petite niche sur le sommet de la plèvre, entre les ligaments vertébropleural, costopleural et le petit scalène quand il existe.

Il reçoit une ou deux ramifications communicantes du dernier ou des deux derniers nerfs cervicaux et un filet du 1er nerf intercostal, renfermant des fibres motrices de l'iris. Cela pourrait expliquer les myosis homolatéraux, lors des fixations de C7/D1 et de la 1re côte. Le sympathique cervical est couché sur l'aponévrose prévertébrale, juste en dedans des tubercules antérieurs des apophyses transverses. Il est plaqué sur

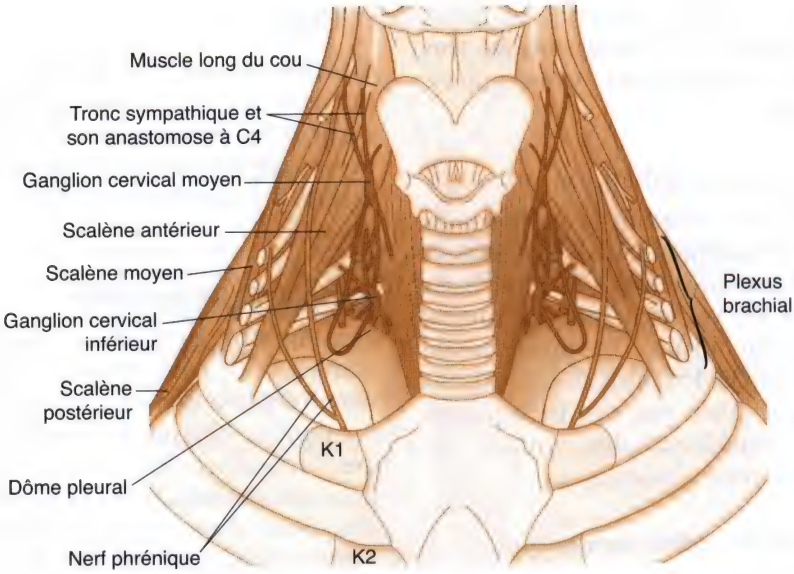

Figure 2.28. Ganglion cervical inférieur (ou stellaire).

celle-ci par une expansion de l'*aponévrose cervicale moyenne*.

Les branches efférentes latérales du ganglion cervical inférieur accompagnent l'artère vertébrale et son lascis veineux dans le canal intertransversaire, puis dans le crâne.

Les branches médiales s'anastomosent avec le nerf récurrent et les nerfs cardiaques moyen et inférieur. Le plexus cardiaque est une association du pneumogastrique et du sympathique qui donne, entre autres, les plexus coronariens. Tous ces rapports et connexions peuvent expliquer les précordialgies fonctionnelles et les spasmes coronariens associés, souvent, avec des fixations des 1res côtes et surtout celle de la *1re côte gauche*. Il fournit la plus grande partie des nerfs cardiaques accélérateurs du sympathique.

Situation

Très profondément situé au-devant de la 1re côte costovertébrale, dans l'angle formé par les artères vertébrales et sous-clavière, le ganglion cervical inférieur est situé dans une niche formée par :

- la colonne vertébrale et le long du cou ;
- la tête et le col de la 1re côte ;
- les scalènes ;
- l'appareil suspenseur de la plèvre.

Pour l'atteindre, il faut comprimer la veine vertébrale, le tronc thyroscapulaire et l'intercostale supérieure.

Sympathique thoracique

Le 1er ganglion thoracique mesure de 1 à 3 cm et se fusionne très souvent avec une partie du ganglion cervical inférieur. De forme ovoïde et semi-lunaire, il répond dans sa concavité à la partie postéro-interne de l'artère sous-clavière près de la

naissance de la vertébrale. Il a des rapports très étroits avec la 1re costovertébrale.

Rameaux efférents

Citons les essentiels : les filets pulmonaires, les filets aortiques, les filets osseux (destinés surtout aux vertèbres) et les filets œsophagiens.

Pneumogastrique

De son origine bulbaire, en arrière de l'olive, le pneumogastrique (voir figure 2.25) se dirige vers le trou déchiré postérieur puis le cou et le thorax. Il est placé dans l'angle dièdre, ouvert en arrière, formé par l'accolement de la jugulaire interne et de la carotide primitive. Il chemine dans la gaine commune à ces deux vaisseaux. On voit le pneumogastrique en avant et en dehors du sympathique, notamment à la face antérieure des transverses de C6–C7.

Situation dans le défilé cervicothoracique

À gauche

On retrouve le pneumogastrique à l'origine de la carotide et de la sous-clavière gauches. Il croise la face antérieure de l'aorte et fournit le récurrent gauche. Il se place sur la partie antérieure gauche de l'œsophage pour sortir avec lui du thorax.

Dans l'orifice supérieur du thorax, il est derrière le confluent veineux brachiocéphalique, en dedans de l'artère sous-clavière.

Nous allons voir que c'est surtout à droite que les rapports du pneumogastrique et de l'artère sous-clavière sont importants.

À droite

Le pneumogastrique passe entre la veine sous-clavière, en avant, et l'artère sous-clavière, en arrière, en donnant naissance au récurrent dont l'anse entoure la sous-clavière. Latéralement, on trouve le phrénique entourant le scalène antérieur. Il envoie un filet anastomique autour de l'artère sous-clavière au ganglion cervical inférieur. Médialement, les filets sympathiques forment la partie antérieure de l'anse de Vieussens.

Les trois anses entourant la sous-clavière droite sont :

- le filet anastomique du phrénique au ganglion cervical inférieur ;
- l'anse de Vieussens émanant du sympathique ;
- le récurrent, émanant du pneumogastrique, accolé au dôme pleural (expliquant certaines paralysies laryngées unilatérales dans des affections pleuropulmonaires.

Repérage des pneumogastriques

Il faut avant tout repérer les deux carotides primitives qui se dirigent à la sortie du thorax, céphaliquement, latéralement et en arrière. Cette direction suit une ligne partant de l'articulation sternoclaviculaire au creux carotidien.

Entre le chef sternal et le chef claviculaire du sternocléidomastoïdien, la carotide n'est séparée de la peau que par l'aponévrose superficielle et l'aponévrose moyenne.

N.B. : Certains symptômes, que nous retrouverons dans la partie consacrée à la pathologie, peuvent être attribués à certaines branches du pneumogastrique, à savoir :

- les rameaux méningés donnant des céphalées pariétales ;

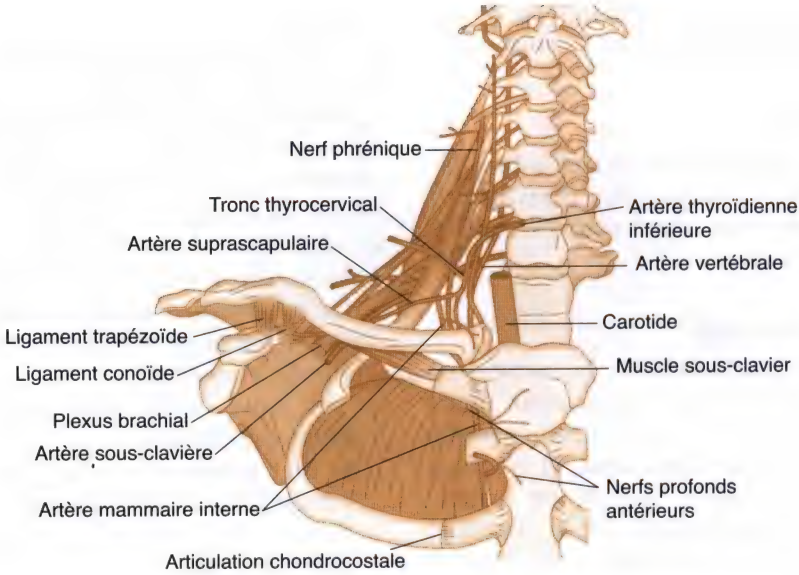

Figure 2.29. Nerf phrénique.

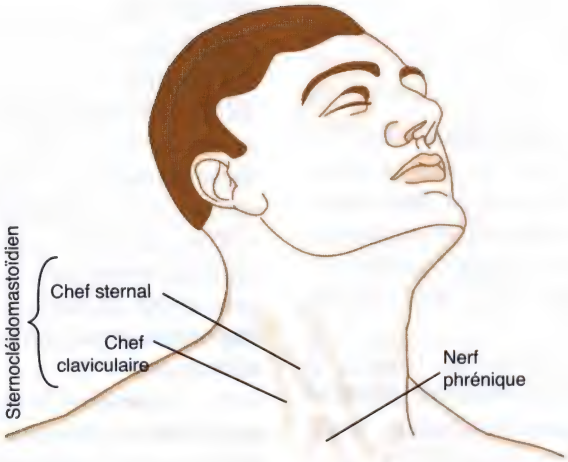

Figure 2.30. Nerf phrénique dans le triangle de Sédillot (d'après Kahle et al.).

– les rameaux sensitifs du conduit auditif externe donnant des otalgies.

Nous décrirons plus loin les autres symptômes, mais retenons déjà qu'à droite les compressions du défilé s'accompagnent plus volontiers d'irritations nerveuses.

Nerf phrénique

Le nerf phrénique (figure 2.29) tire sa principale origine de la 4e paire cervicale et, plus accessoirement, des 3e et 5e pour se diriger en bas, en suivant la face antérieure du scalène antérieur. Il est plaqué contre celui-ci par son aponévrose.

À l'extrémité inférieure du scalène antérieur, il contourne son bord interne en un point répondant à l'espace triangulaire séparant les deux chefs d'insertion du sternocléidomastoïdien. C'est le *triangle de Sédillot*, point douloureux de la névralgie du phrénique. Ensuite, il passe entre la veine et l'artère sous-clavières (figure 2.30).

Le phrénique arrive donc sur le bord interne du *tubercule de Lisfranc*, dont nous rappelons encore la localisation : sur la 1re côte, à environ deux travers de doigt, latéralement en profondeur par rapport à l'articulation sternoclaviculaire.

Rapports antérieurs

Ses rapports sont : l'extrémité médiale de la clavicule, le confluent veineux de Pirogoff, composé de la sous-clavière et de la jugulaire où aboutissent les veines jugulaire externe, vertébrale, jugulaire postérieure et jugulaire antérieure, à droite de la grande veine lymphatique, et à gauche le canal thoracique.

Plexus solaire

Le plexus solaire est le « cerveau abdominal » des anciens anatomistes. C'est une série de ganglions et de nerfs anastomosés entre eux. On y trouve aussi des artères, des veines, des nodules de substances chromaffines, des débris surrénaliens et du tissu conjonctif.

Il est situé sur la ligne médiane de la région épigastrique profonde, en avant de l'aorte et des piliers du diaphragme, au-dessous de la tête du pancréas et médialement par rapport aux capsules surrénales. Sa limite céphalique est l'orifice aortique du diaphragme, et sa limite caudale, les artères rénales.

Le plexus solaire est, en outre, constitué de ganglions solaires dont font partie les ganglions semi-lunaires, le droit étant le plus important. De la dimension d'un haricot, ils sont placés de chaque côté de l'aorte et ils reposent sur les piliers diaphragmatiques.

Lorsque nous travaillons sur le plexus solaire, c'est le plus souvent à droite de la ligne xiphoïdo-ombilicale, *à 2–3 cm en dessous du 7e cartilage chondrocostal droit*. Nous ne pouvons dire si c'est en raison de sa prédominance anatomique droite, mais c'est là où les réactions sont les plus favorables.

Plexus cardiaque

Les trois nerfs cardiaques sympathiques s'anastomosent avec les branches cardiaques du pneumogastrique et du récurrent pour former le plexus cardiaque. Celui-ci est situé autour de la crosse de l'aorte, et sur la bifurcation de l'artère pulmonaire.

Dans nos techniques, nous travaillons le plexus cardiaque à gauche de la ligne sternoxyphoïdienne autour de la 3e chondrosternale. Anatomiquement, cela correspond au plexus cardiaque

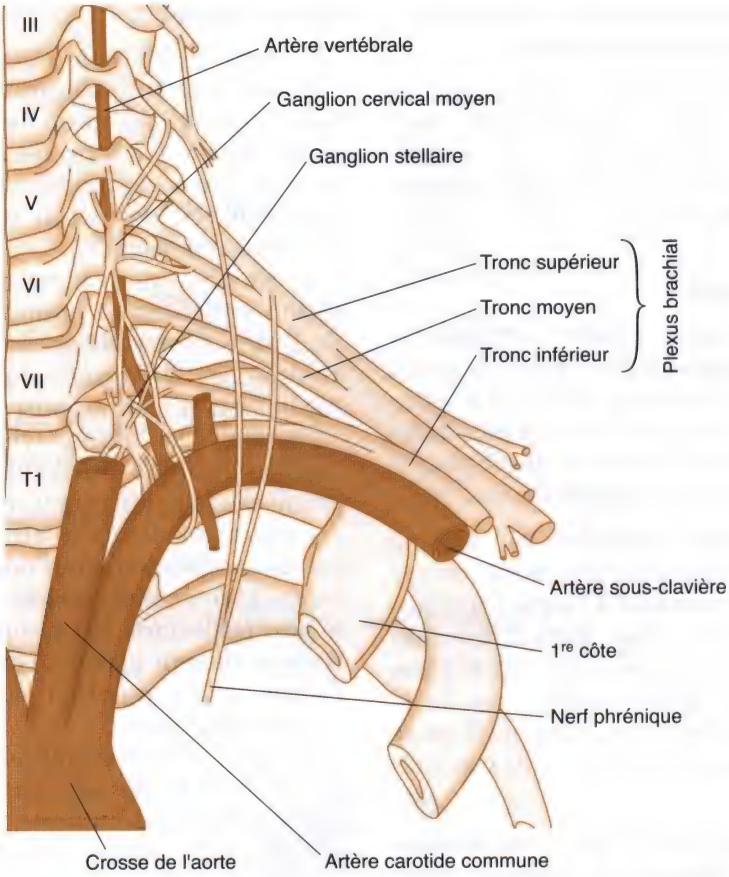

Figure 2.31. Rapport vasculonerveux dans le défilé thoracique (d'après Sobota).

superficiel, composé des nerfs cardiaques supérieurs du pneumogastrique et du nerf gauche du sympathique. Est-ce uniquement parce qu'il est superficiel que nous le ressentons ? Ou est-ce parce qu'il est fonctionnellement plus important ? Il est difficile de se prononcer. En tout cas, c'est sur cette localisation que nous obtenons les meilleurs résultats.

Conclusion

La jonction cervicothoracique est, sur le plan anatomique, d'une extrême richesse. Toute tension anormale des tissus mous antérieurs a un retentissement sur le plan vasculonerveux, alors que les techniques ostéopathiques privilégient injustement le système ostéoarti-

culaire postérieur. Nous nous emploierons à bien fouiller et normaliser ces tissus mous de la partie antérieure rétro-sterno-claviculaire, dont voici quelques caractéristiques notables :

- les gros vaisseaux se trouvent en dedans de l'angle interne du creux claviculaire, où ils sont en rapport avec le dôme pleural et le sommet des poumons ;
- les cordons nerveux d'origine du plexus brachial se trouvent situés au-dessus et en arrière de l'artère sous-clavière. Ils occupent l'angle postéro-caudal du creux sus-claviculaire (figure 2.31).

Grossièrement, de cette disposition anatomique, nous pouvons conclure que :

- les traumatismes latéraux cervicothoraciques atteignent plus sélectivement le système nerveux ;
- les traumatismes antérieurs perturberont plus volontiers le système vasculaire ;
- les séquelles pleuropulmonaires affectent aussi plus fréquemment le système vasculaire.

Ne négligeons pas les atteintes vasculaires veinolymphatiques, plus sournoises à diagnostiquer. Répétons-le encore une fois : c'est la veine qui est la première affectée dans les compressions du défilé thoracique.

Soulignons aussi encore le rôle primordial du système fascial dans la circulation veinolymphatique du défilé, avec une mention particulière pour l'aponévrose cervicale moyenne.

Chapitre 3

Physiologie appliquée

Chapitre 3
Physiologie appliquée

Dans tous nos cours, nous insistons sur les différences de pression qui existent dans le corps humain. Nous pouvons séparer le corps humain en quatre cavités : le crâne, le thorax, l'abdomen et le petit bassin.

Si l'on prend la moyenne des pressions qui existent dans ces cavités, seul le thorax a une pression dite « négative » alors qu'elle n'est en réalité qu'infra-atmosphérique. On peut admettre en centimètres d'eau ces différentes pressions : le crâne, *+15* ; le thorax, *–5* ; l'abdomen, *+15* ; le petit bassin, *+20*. Mais nous verrons que, dans une même cavité, les pressions peuvent être différentes.

Comme nous avons déjà expliqué dans *Manipulations viscérales 1* ce jeu de pressions, nous n'aborderons que quelques idées nouvelles, en nous limitant au thorax.

Plèvre

Pendant le développement embryologique, les deux cavités pleurales sont séparées de la cavité centrale péricardique par les lames pleuropéricardiques. Rappelons que ces cavités pleurales se continuent avec la *cavité péritonéale*. C'est peut-être l'une des raisons qui nous oblige à vérifier les tensions péritonéales après chaque atteinte pleurale et inversement.

La plèvre viscérale est composée d'une très fine couche de tissu conjonctif, recouverte d'une pellicule de cellules mésothéliales.

La plèvre pariétale est composée de fibres lisses, de fibres élastiques, de nombreux lymphatiques et de petits vaisseaux. Richement innervée, elle est très douloureuse quand elle est irritée. Nous avons vu plusieurs syncopes graves pendant des ponctions pleurales. Certaines lésions costales sont très importantes à libérer en raison de leurs effets sur la plèvre.

Mécanique pleurale

La plèvre viscérale est soumise aux forces élastiques du poumon qui veut toujours se rétracter vers le hile.

Plus le volume pulmonaire est important, plus les fibres élastiques sont étirées et tendent à revenir sur elles-mêmes, avec une force inversement proportionnelle à la distension. On retrouve ici les lois régissant les protagonistes et les antagonistes : pour aider une mobilité difficile, il faut souvent travailler le mouvement opposé.

Le feuillet pariétal pleural est soumis aux forces de rétraction élastique du

© 2005 Elsevier SAS. Tous droits réservés.

thorax. Pour un moyen ou un faible volume, il tend à s'éloigner du hile du poumon.

Les deux feuillets sont accolés et ne contiennent que 2 mml de liquide séreux pour permettre leur glissement. Cette très faible quantité est expliquée par les tensions mécaniques harmonieuses en présence et par leurs remarquables surfaces lisses congrues. Les deux feuillets permettent un glissement au moindre coût mécanique. Rappelons que, dans la cavité péritonéale, on trouve 50 mml de liquide séreux.

Pressions intrapleurales

Un des moyens les plus sûrs d'estimer la pression intrapleurale est de faire avaler à une personne un tube relié à un ballonnet, placé dans la partie la plus basse de l'œsophage intrathoracique. L'œsophage est situé dans le thorax entre les poumons et les parois thoraciques. Mince, il oppose peu de résistance à la transmission des modifications de pression.

Cette particularité en fait le lieu de prédilection pour calculer les pressions intrapleurales. Il faut, cependant, éliminer les déglutitions et les ondes péristaltiques qui modifient ces pressions. Certains, aussi, ont mesuré les pressions intrapleurales en mettant une petite quantité de gaz entre les deux feuillets de plèvre, créant ainsi un léger pneumothorax. Normalement, les deux feuillets sont strictement accolés. La pression mesurée par un cathéter à air dans ce pneumothorax dépend des forces de rétraction du poumon et de la cage thoracique ; c'est la pression pleurale de surface qui est subatmosphérique.

Variations de pression

La pression pleurale varie en fonction du volume pulmonaire. *Elle est toujours négative à la partie céphalique*, c'est-à-dire le sommet, en position debout ou assise, et la région sous-sternale, en décubitus. C'est l'une des raisons qui nous fait souvent choisir la position assise pour les manipulations cervicopleurales et le décubitus pour le travail médiastinal.

Observons ce qui se passe lors d'un mouvement respiratoire normal (figure 3.1a), lors d'une grande inspiration (figure 3.1b) et lors d'une grande expiration (figure 3.1c). C'est le gradient de pression pleurale. Les chiffres confirment que la pression pleurale est toujours négative en haut, où elle varie de –37,5 cm d'eau pour une inspiration forcée à –4,5 cm pour une expiration forcée.

Quand on calcule les différences de pression entre les sommets et les bases pulmonaires, elles sont toujours égales à 7 cm d'eau.

Les forces mécaniques sont considérables au niveau des attaches cervicopleurales. Toute atteinte tissulaire viendra perturber ce jeu de pressions, affectant, de ce fait, l'ampliation et la fonction pulmonaire.

L'autre facteur à noter est que, dans une même cavité, l'on peut avoir une pression négative en haut et une pression positive en bas, prouvant que le champ mécanique des pressions est très complexe. Nous l'avions déjà souligné pour la cavité abdominale où, lors d'une grande inspiration, la pression intrapéritonéale juxtadiaphragmatique est négative, alors qu'elle est positive dans ses parties moyenne et inférieure.

Le poumon normal s'étend d'environ 200 ml quand la pression intrapleurale

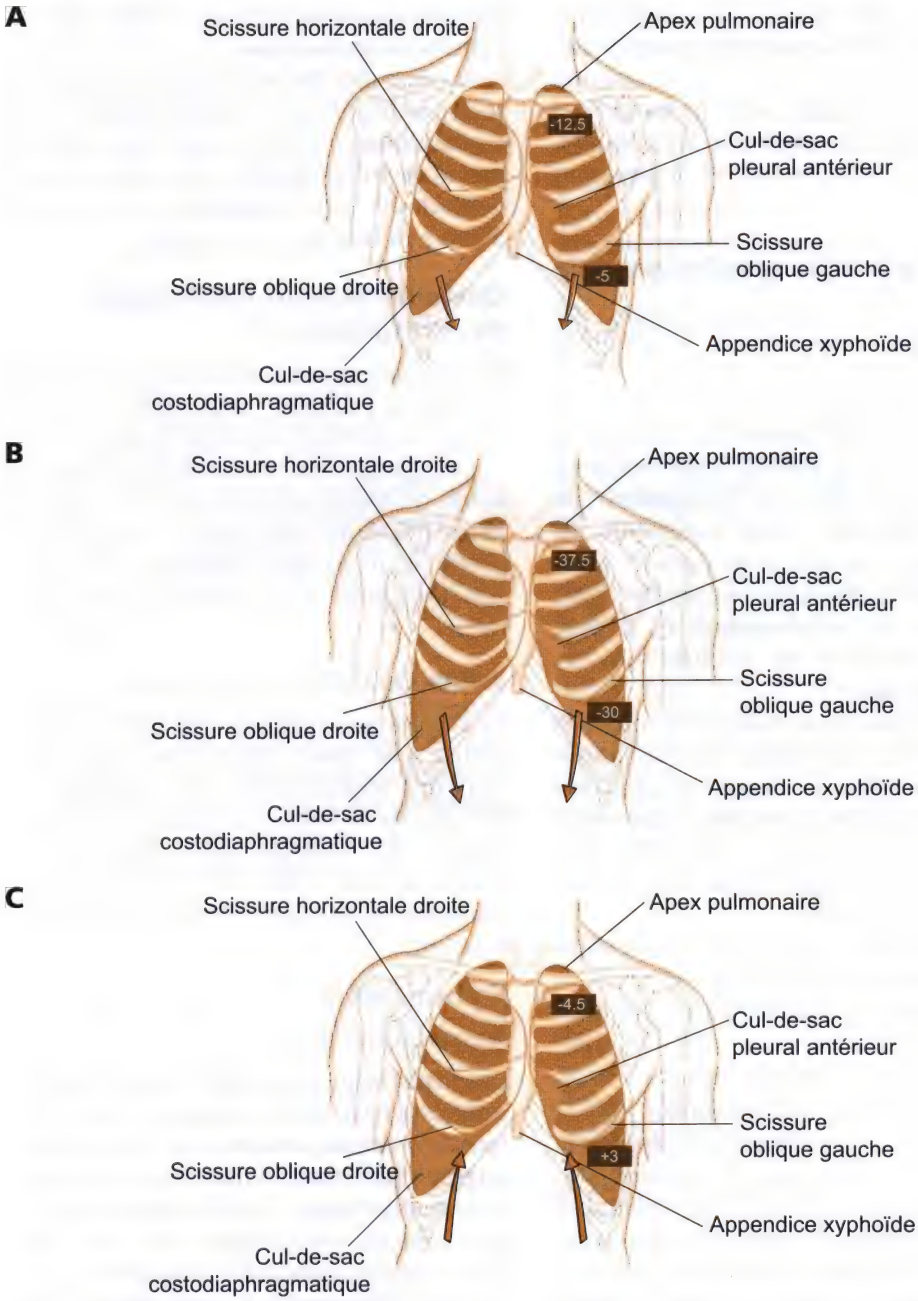

Figure 3.1. A : Respiration normale. B : Inspiration forcée. C : Expiration forcée.

tombe d'1 cm d'eau. La compliance pulmonaire est donc de 200 ml/cm d'eau. On peut considérer le poumon comme un sac rempli de 300 millions de petites bulles qui ont tendance à se collaber, soumises aux variations de la pression pleurale.

Gradient vertical de pression pleurale

Résumons les quelques forces en présence qui commandent le gradient vertical.

- Le poids du poumon.
- Le poids de l'abdomen qui tire sur le diaphragme et la plèvre. Chez l'animal, l'éviscération diminue le gradient de pression pleurale mais l'ablation du diaphragme le diminue encore plus. On peut facilement rétorquer que, pour enlever le diaphragme, il faut d'abord réséquer les viscères qui lui sont appendus.
- La cage thoracique. Chez l'homme, la compression manuelle de la partie inférieure de la cage thoracique ampute le gradient vertical. Cela souligne l'importance de l'équilibre des tensions réciproques pour une bonne harmonie tissulaire.

Chez l'animal, on donne ces chiffres pour le gradient vertical :

- 60 % pour l'abdomen et le diaphragme ;
- 25 % pour la cage thoracique ;
- 15 % pour le poids du poumon.

Ces chiffres mettent en évidence l'importance du système péritonéoviscéral abdominal sur les pressions pleurales. L'on ne répétera jamais assez que l'homme est un tout et que, sans négliger les symptômes, il faut savoir s'en dégager. Nous avons souvent vérifié, cliniquement, que la libération d'un organe augmente l'ampliation pulmonaire et l'élasticité thoracique.

À cause des forces dues à la pesanteur se répercutant sur le poids du poumon, de l'abdomen et de la cage thoracique, la pression intrapleurale chez un homme debout est plus importante de 7,5 cm d'eau à la base qu'au sommet.

Quelques facteurs mécaniques de la respiration

Nous nous proposons de mettre en valeur quelques facteurs particuliers utilites pour le traitement ostéopathique.

Les gaz s'écoulent comme l'eau des zones de haute pression vers les zones de basse pression. Pour que l'inspiration se produise, il faut que la pression alvéolaire soit inférieure à la pression atmosphérique.

Rôle du système myofascial

La respiration normale chez l'homme se réalise par une contraction active des muscles inspiratoires qui agrandit le thorax. De ce fait, la pression intrathoracique ou intrapleurale diminue, le poumon est étiré, les alvéoles, les conduits alvéolaires et les bronchioles se dilatent.

À l'inspiration

Intercostaux externes

Les intercostaux externes élèvent l'extrémité antérieure de chaque côte et la tirent, *céphaliquement et latéralement*, augmentant ainsi le diamètre antéropostérieur du thorax. Leur contraction tend les espaces intercostaux et leur évite d'être aspirés pendant l'inspiration.

Chez l'homme, ce sont surtout cinq ou six muscles intercostaux externes qui se contractent pendant l'inspiration.

Notons que ce sont surtout les *sept premiers espaces intercostaux* qui sont très riches en fuseaux neuromusculaires, alors que le diaphragme en a peu, et ce sont effectivement les espaces intercostaux supérieurs qui répondent le mieux à nos différentes techniques.

Muscles inspiratoires accessoires

Les scalènes et les sternocléidomastoïdiens sont les plus importants des muscles inspiratoires accessoires. On peut dire qu'ils ne se contractent que pendant les grandes inspirations. Cependant, leur tension de repos sert à l'étirement vertical du thorax, équilibrant ainsi les tensions verticales musculaires de l'abdomen. L'organisme, pour être fonctionnel sur le plan mécanique, a toujours besoin de contre-appui et de forces qui s'équilibrent.

Les autres muscles inspiratoires comme les mylohyoïdiens, les digastriques et les muscles des ailes du nez n'aident pas l'inspiration en augmentant le volume thoracique mais en réduisant les résistances à l'écoulement des gaz. Ils orientent les différentes turbulures et les différents fascias.

Aponévrose cervicale moyenne

On peut dire que c'est l'un des éléments importants dans la transmission des différences de pression, au niveau cervicothoracique. S'attachant, comme nous l'avons vu, sur le sternum, les clavicules, les premières côtes, les sous-claviers et tous les points ostéofibreux de l'orifice supérieur du thorax, l'aponévrose cervicale moyenne permet l'agrandissement du thorax dans l'inspiration. Comme elle se fixe aussi sur les gaines conjonctives des gros vaisseaux de la base du cou, le tronc veineux brachiocéphalique, les veines sous-clavières, thyroïdiennes, etc., elle permet de maintenir béants ces orifices.

Le vide de l'inspiration peut, ainsi, se répercuter dans la dynamique veinolymphatique.

Ce système fascial, connu pour son rôle statique et dynamique, est indispensable à une bonne circulation fluidique.

À l'expiration

Il est classique de dire que les muscles expiratoires sont ceux de l'abdomen, ce qui n'est vrai que dans les expirations puissantes et rapides où ils jouent le rôle d'« harmonisateurs » et de transmetteurs de pression. Dans les petites augmentations expiratoires, l'organisme réagit en augmentant l'inspiration pour accentuer la pression élastique de retour.

Les muscles intercostaux internes, interchondraux, interosseux et intercostaux moyens abaissent les côtes en les déplaçant *caudalement et médialement*. Ils tendent les espaces intercostaux pour éviter qu'ils ne bombent lors des variations de pression importante, pendant la toux, l'éternuement et la défécation, par exemple. Ce sont, eux aussi, des régulateurs de pression.

Le diaphragme, qui est le muscle inspiratoire par excellence, continue, cependant, sa contraction pendant l'expiration pour que le thorax puisse diminuer progressivement son volume, puis il se relâche totalement.

Circulation de l'air

Chaque minute, 7 à 8 litres d'air entrent dans les poumons mais, en raison de l'espace mort, 5 litres seulement de gaz frais entrent chaque minute dans les alvéoles, constituant la ventilation alvéo-

laire. On peut dire que, chaque jour, 10 800 litres d'air entrent en moyenne dans les poumons ; 5 % seulement du volume d'air absorbé sont échangés dans le sang.

Des 5 litres d'air entrant dans les alvéoles, 300 ml d'oxygène passent dans le sang à chaque minute, remplacés par 250 ml de CO_2.

Débit sanguin pulmonaire

Le poumon est le seul organe qui reçoit toute la circulation sanguine. Dans un poumon, chez un homme debout, ce sont les *régions les plus basses qui sont les mieux perfusées ;* la perfusion est très basse à l'apex pulmonaire. Couché sur le dos, le débit sanguin de la base du poumon et celui de l'apex sont égaux, mais la partie postérieure est plus perfusée que la partie antérieure. En latérocubitus, les régions les plus basses sont aussi les mieux perfusées. Cela est dû aux différentes dépressions hydrostatiques à l'intérieur du poumon.

Ventilation-perfusion

Nous avons vu que la pression s'accroît dans la partie basse du poumon en position debout, mais les modifications de la respiration gazeuse sont moins importantes que celles du flux sanguin. Les déséquilibres de ventilation-perfusion sont dépendants de la façon dont le poumon est maintenu dans la cage thoracique.

Les pressions d'expansion pulmonaire sont probablement plus faibles dans les zones déclives qui ont à résister au poids de tout le poumon. La pression intrapleurale est plus haute à la base du poumon qu'à son apex. Les régions déclives du poumon ont une plus grande ventilation à volume normal car les alvéoles de la base ont un plus petit volume au repos et sont plus distensibles. Les bases pulmonaires ont un rôle plus important dans l'oxygénation du sang artériel car elles reçoivent davantage de sang.

Conclusion

On peut dire que le sommet pleuropulmonaire est remarquable par les grandes différences de tensions mécaniques qui s'y exercent lors des mouvements respiratoires. Une fixation du système suspenseur pleural peut déséquilibrer toute la mécanique pleurothoracique, affectant ainsi le jeu des pressions intrapleurales. Ces différences de pression permettent :

- le maintien de la cohésion viscérale ;
- l'harmonie des tensions myofasciales ;
- la bonne circulation des fluides – sang, lymphe, liquide extracellulaire et liquide céphalorachidien – par les phénomènes d'aspiration thoracique et tubulaire ;
- un meilleur rendement cardiaque ;
- une circulation de l'air ;
- une ventilation-perfusion ;
- un transit œsophagien.

Tous ces éléments peuvent être perturbés par une atteinte du système suspenseur et tenseur de la plèvre.

La région caudale du poumon est plus importante par son action dans la perfusion sanguine, et il est vrai qu'en dehors des grandes affections pleurales, les problèmes mécaniques pleuropulmonaires sont moins importants dans cette région.

Chapitre 4

Pathologie générale du thorax

Diagnostic différentiel

Caractéristiques des douleurs mécaniques

Pathologies pleuropulmonaires

Pathologies cardiovasculaires

Chapitre 4
Pathologie générale du thorax

Diagnostic différentiel

Il existe de nombreuses difficultés dans l'interprétation des signes cliniques des douleurs thoraciques. Rappelons-le : à la différence de l'abdomen, nous avons un contenant, la cage thoracique, où peuvent siéger de nombreuses fixations ostéoarticulaires, qui renferme un contenu, composé d'organes essentiels comme le poumon et le cœur. Ces organes peuvent produire une grande variété de symptômes parfois similaires à ceux du contenant.

Nous allons essayer de mettre en évidence quelques pièges caractéristiques à cette région. Si certains signes sont francs et évocateurs d'une viscéralgie, d'autres, plus sournois, nécessitent une très grande prudence. *Parfois, la plus mauvaise des radiographies vaut la meilleure des mains* et, au moindre doute, il est de notre devoir de confier le patient à un spécialiste.

Nous nous sommes servis de notre expérience quotidienne pour essayer d'établir quelques idées générales sur les différences de signes cliniques existant entre les douleurs ostéoarticulaires et les autres. Bien sûr, chaque point peut être argumenté et nous savons qu'il n'existe pas de lésions ostéoarticulaires pures. Les notions de facilitation et d'adaptation–compensation font partie de notre bagage, mais il est bon d'avoir des points de repère simples.

Caractéristiques des douleurs mécaniques

- Les douleurs mécaniques sont calmées par le repos et l'immobilisation de la partie douloureuse.
- Les douleurs nocturnes sont rares, exceptionnelles *entre minuit et 3 h du matin ;* elles peuvent se réveiller parfois après 4 h du matin, lors de l'activité vagale de l'organisme.
- Elles ne s'accompagnent pas de *température*, ni de troubles infectieux, ni de *ganglions*.
- Elles ne s'accompagnent ni de *troubles ventilatoires*, ni de coloration anormale de la peau, des lèvres et des yeux.
- Les viscéralgies, quand elles sont secondaires à une fixation ostéoarticu-

© 2005 Elsevier SAS. Tous droits réservés.

laire, se manifestent après les troubles articulaires. Une angine peut être due à une cervicalgie, lorsqu'elle arrive après celle-ci. En revanche, quand l'angine précède les arthralgies, il faut être vigilant. La difficulté réside dans le fait que c'est parfois des années après un traumatisme physique que les problèmes viscéraux se manifestent.

- Un problème mécanique n'influence pas considérablement et d'une manière durable la tension artérielle et le pouls. Nous verrons que cela peut arriver parfois et expliquerons plus en détail ces phénomènes.
- La qualité de la douleur *ne change pas rapidement*. La douleur mécanique est latente et peut durer longtemps. Lorsqu'elle est itérative et changeante et surtout lorsqu'elle devient plus générale, soyez circonspects.
- Elles ne donnent pas de *fatigue considérable*, ni de sueurs, ni d'agitations et ne s'accompagnent pas d'*angoisse*. Une douleur provoquant une angoisse profonde peut être le signe annonciateur d'une maladie grave.
- La douleur mécanique est assez localisée et n'affecte qu'*un ou deux étages* costaux ou vertébraux.
- Elle gêne l'inspiration sans toutefois l'empêcher, sauf en cas de gros traumatisme.
- La toux, l'éternuement, l'effort augmentent la douleur, la rendant parfois difficile à supporter mais *sans irradier dans le thorax*.
- Les algies mécaniques vertébrocostales sont rarissimes chez le jeune enfant.
- Elles augmentent lors de mouvements actifs, mais dans les tests de mobilité, elles restent relativement localisées.
- Dans les algies aiguës, le patient se tient en flexion antérieure avec souvent une latéroflexion, mais il n'a pas d'agitations et de palpitations.

Pathologies pleuropulmonaires

Examen général

Nous allons voir les éléments indispensables à un diagnostic clinique général. Le diagnostic ostéopathique est étudié dans le chapitre suivant.

Ce paragraphe peut paraître long à certains, mais très rapidement, avec la pratique, les éléments essentiels ressortent d'eux-mêmes. Rappelons-nous que nous sommes plus jugés pour nos erreurs que pour nos succès.

Quand le patient vient vous consulter, c'est toujours pour une algie costovertébrale. Certaines fixations ostéoarticulaires peuvent expliquer une dyspnée, un point de côté, des intercostalgies, des précordialgies, des médiastinalgies. Parfois, sous ces symptômes se cachent des maladies plus graves où un diagnostic précoce peut être salutaire. Attention : nous voyons ces patients au tout début de leurs symptômes ; c'est pour cette raison qu'il faut être prudent. Quand la maladie est déjà bien installée, avec des signes très évocateurs, ils se dirigent directement chez le spécialiste.

Nous avons longuement hésité avant d'écrire ces paragraphes sur le diagnostic médical. Cette partie est un peu longue et fastidieuse et, honnêtement, nous avons pris plus de plaisir à écrire ce qui est considéré comme « ostéopathique pur ». Mais force est de constater que, dans notre pratique, nous sommes amenés à savoir reconnaître ce qui est de notre

partie ou pas, et parfois le diagnostic différentiel est redoutable. Certains se servent de ces faits pour proclamer que l'ostéopathie ne doit être utilisée que par des médecins. Nous pensons que le diagnostic médical est difficile mais certainement pas plus que la pratique manuelle. Nous avons utilisé notre expérience clinique quotidienne et les différents éléments que l'on peut apporter en médecine ostéopathique.

Signes généraux

- Attitude du malade, faciès, observation du thorax.
- Température, frissons, modification du pouls et de la tension artérielle.
- Transpiration, agitation, amaigrissement.
- Type de la douleur thoracique, localisation, début, intensité.
- Dyspnée, polypnée, bradypnée.
- Bruits respiratoires anormaux :
  - cornage (sifflement laryngotrachéal) ;
  - stertor (respiration bruyante avec ronflements) ;
  - sibilances (sifflements qui accompagnent le murmure respiratoire).
- Toux (rythme, quantité, qualité, avec expectoration ou pas) ; par exemple, dans l'insuffisance ventriculaire gauche, la toux est nocturne et exagérée par décubitus.

Observation du thorax

Il faut observer l'ampliation thoracique, notamment un déséquilibre de l'amplitude respiratoire de deux hémithorax. Notons qu'il peut y avoir de nombreuses causes à ces déséquilibres ; ainsi, un problème hépatique empêche une bonne mobilité de l'hémithorax droit. Une fixation costale peut empêcher une bonne mobilité d'un hémithorax ; dans ce cas, maintenez cette côte dans le sens de la correction et, normalement, l'hémithorax doit reprendre son mouvement normal.

Inspection du thorax

- Un œdème localisé à une base est un signe de pleurésie.
- Un œdème de la partie supérieure du thorax peut être dû à une compression vasculaire médiastinale.
- Une circulation veineuse collatérale superficielle unilatérale dans les régions claviculaires évoque la compression du système veinolymphatique par une tumeur ou un anévrisme médiastinal.

Palpation

En tant qu'ostéopathes, nous avons une très bonne palpation, mais trop orientée sur des lésions ostéoarticulaires éventuelles. Dans le thorax, il faut savoir si le problème est superficiel, profond, musculaire, nerveux, médiastinal ou viscéral. Ainsi, par exemple, il est bon de connaître les points phréniques interscaléniques positifs dans certaines atteintes neurologiques.

Les tests de mobilité costovertébraux sont d'un excellent enseignement, mais pas suffisants pour éliminer une pathologie plus profonde. Prenons l'exemple d'une fixation costovertébrale unilatérale, siégeant au niveau des dernières articulations costovertébrales : elle peut être le signe d'une *inflammation pleurale. C'est*

le signe des spinaux de Ramond (contracture unilatérale des muscles paravertébraux au niveau des dernières costovertébrales).

Sachez reconnaître aussi le *signe de Ruault*. En posant les deux mains sur les épaules du patient, vous ressentez, lors d'une inspiration, l'expansion saccadée ou retardée de l'un des sommets. C'est peut-être le signe d'un début de tuberculose.

Les signes de frottements pleuraux constatés à la main sont dus à la friction des deux feuillets de la plèvre.

Parfois, à la palpation, on sent un emphysème sous-cutané dans les zones cervicothoraciques latérales ; ce peut être le signe d'un pneumothorax. Nous avons pu voir une dizaine d'emphysèmes sous-cutanés où tous les examens se révélaient négatifs. Ils avaient cependant en commun la caractéristique d'être accompagnés de fixations de la jonction cervicothoracique. Il nous a semblé que les fixations cervicopleurales peuvent entraîner parfois un emphysème sous-cutané à la suite d'efforts.

Adénopathies cervicales isolées

Ce sont les plus visibles et elles doivent être expliquées. Les tuméfactions cervicales latérales chroniques ou isolées, en dehors de toute tuméfaction inflammatoire aiguë, peuvent correspondre à des ganglions, un kyste congénital, une tumeur nerveuse ou vasculaire, qui sont rares. Les kystes congénitaux sont plus fréquents ; on les voit surtout chez l'adulte jeune et l'adolescent sans symptômes. C'est souvent une masse unique fluctuante et rénitente (elle résiste mais cède un peu à la mobilisation). En période de croissance, ces kystes sont plus fréquents mais non douloureux.

De plus en plus, nous voyons en cabinet de jeunes enfants venant consulter pour une cervicalgie aiguë, sans notion d'efforts ou de traumatismes apparents. Les tests de mobilité sont quasi impossibles à réaliser tant la douleur est importante. *Il ne faut pas les manipuler !* À la palpation, on trouve de nombreux petits ganglions témoins d'un problème infectieux. Ces cervicalgies disparaissent d'elles-mêmes en quelques jours. Répétons-le : la douleur articulaire d'origine traumatique pure, chez l'enfant, est très rare en dehors de chutes sur le coccyx ou de « roulades » en gymnastique.

Chez l'adulte, la présence d'une tuméfaction latérocervicale ou sus-claviculaire (ganglion de Troisier à gauche), d'installation lente, peut correspondre à une localisation ganglionnaire d'une *pathologie tumorale maligne*. Quand le ou les ganglions sont latérocervicaux, les problèmes sont cervicofaciaux ou médiastino-pulmonaires ; quand ils sont sus-claviculaires, ils sont plus bas situés dans l'abdomen. Cette distinction reste cependant assez théorique. Une pathologie ganglionnaire d'origine lymphomateuse se retrouve surtout chez l'adulte jeune. La masse est alors plus ganglionnaire ou polybée, ferme mais non dure.

Petites adénopathies de la région cervicale et du cou

Ces adénopathies sont soit unilatérales, soit bilatérales. Il est fréquent de trouver chez nos patients des petits ganglions lymphatiques de la taille d'un grain de riz ou d'un petit pois ; ils sont soit unilatéraux, soit bilatéraux.

- Unilatéraux : ils correspondent souvent à un problème bucco-gingivo-dentaire.

Attention : ces ganglions sont toujours petits et ne sont pas rétroclaviculaires. Il est rare que les dentistes trouvent rapidement le problème : enlevez une couronne juste pour voir n'est pas de pratique courante. Même les radiographies sont peu significatives, et que disent-elles vraiment sur les tissus mous ?

- Bilatéraux : ils sont le signe d'un état infectieux léger ou d'une allergie. Ce ne sont pas des allergies aux aliments mais plutôt au pollen, à la poussière, etc.

Les infections sont rarement graves. Il faut avoir le réflexe de vérifier s'il n'existe pas aussi des ganglions axillaires associés.

Système nerveux

Nous voyons de temps en temps au cabinet des patients porteurs d'atrophies musculaires partielles ou totales. Souvent, le patient les a admises et n'en tient plus compte. Certaines atteintes virales grippales peuvent détruire une partie du système nerveux périphérique. Le patient vient nous consulter uniquement pour des cervicalgies ou des névralgies cervicobrachiales. Il faut alors bien rechercher tous les signes déficitaires. Quand il n'existe pas d'invasion tumorale, soit la récupération se fait d'elle-même, soit le muscle reste paralysé. Nous voyons annuellement quelques cas de paralysie deltoïdienne, plus ou moins partielle, après des grippes. Dans ces cas, prenez les réflexes deltoïdiens, bicipitaux, tricipitaux, et faites demander un bilan clinique complet. Nous reverrons le système nerveux dans le chapitre 5. Regardez bien les mains de vos patients et notamment les muscles lombricaux : certains peuvent être totalement atrophiés sans que le patient s'en alarme.

Vibrations vocales

- Toute augmentation de la densité du parenchyme pulmonaire favorise la conductibilité des ondes vibratoires.
- Toute interposition liquidienne ou gazeuse entre le parenchyme et la paroi atténue ou supprime les vibrations vocales.
- Tout obstacle gêne à la pénétration de l'air dans les bronches, et toute perte d'élasticité alvéolaire diminue la conduction des vibrations.

Test

C'est le fameux test « Dites 33 ». Le patient est assis et vous lui demandez de dire « 33 » en roulant les « R ». La paume de votre main est placée à plat sur différentes parties du thorax pour apprécier les vibrations vocales. On doit percevoir un ébranlement pariétal léger plus perceptible à droite qu'à gauche, en raison du calibre plus grand de la bronche souche et du cœur. Ce test est plus facile à interpréter chez les personnes à la voix grave.

- Une augmentation localisée des vibrations vocales est le signe d'un processus de condensation : pneumonie, congestion pulmonaire, tuberculose, foyer d'infarctus.
- Une diminution des vibrations est en faveur d'une atteinte pleurale légère, d'un emphysème pulmonaire ou d'une sténose bronchique.
- Une abolition des vibrations signifie un épanchement liquidien, un pneumothorax, une pleuropneumonie et

une pachypleurésie (épaississement de la plèvre formé de tissu conjonctif très vasculaire, vu souvent dans les pleurésies chroniques).

Percussion

La percussion permet d'apprécier les différences de sonorité du thorax et de son contenu en comparant toujours les deux côtés. Il faut tenir compte de la différence naturelle de sonorité due aux viscères intrathoraciques, les régions cardiaques et hépatiques étant plus mates.

Le patient est assis, le dos rond pour ouvrir les espaces intercostaux postérieurs, ou en décubitus pour la partie antérieure.

Matités

Quand les matités remplacent une sonorité vésiculaire habituelle, elles peuvent signifier :

- une modification parenchymateuse ;
- une interposition liquidienne pariéto-parenchymateuse.

Matité absolue

Une matité absolue signifie :

- un foyer de condensation pulmonaire importante (pneumonie et congestion) ;
- un épanchement liquidien localisé (pleurésie ou épanchement péricardique), un œdème sous-pleural, des splénopneumonies (congestion du poumon lui donnant l'aspect du tissu splénique, sans épanchement mais œdème dû à une infection pneumococcique ou à la tuberculose).

Submatité

Une submatité signifie :

- un foyer de condensation profond recouvert d'une zone parenchymateuse normale, comme dans les abcès pulmonaires, les congestions, les pneumonies et les tumeurs ;
- des foyers multiples répartis dans un parenchyme sain (bronchopneumonie, tuberculose, néos) ;
- des atélectasies (affaissement des alvéoles pulmonaires sans ventilation mais avec circulation sanguine ; c'est l'état fœtal du poumon) ou des scléroses partielles.

Matité d'une base

La matité d'une base signifie :

- un épanchement liquidien pleural quand elle est absolue, à limite supérieure bien délimitée mais mobile aux changements de position ;
- des séquelles pleurales (pleurite et épaississements pleuraux), avec une matité ou une submatité fixe, à limite supérieure imprécise, quelle que soit la position du patient.

Sonorité anormale

Une sonorité anormale signifie :

- une distension emphysémateuse du parenchyme, quand elle est bilatérale ;
- un pneumothorax, quand elle est unilatérale ;
- un skodisme (Skoda était un médecin autrichien) surmontant une zone anormalement mate ; c'est un son tympanique léger au cours d'une pleurésie ou d'un hydropneumothorax.

Modifications des aires cardiaque et hépatique

L'aire de matité cardiaque occupe une zone vaguement triangulaire ne débordant pas le bord droit sternal. Caudalement, la ligne horizontale de la matité hépatique passe par la 5e côte à droite et à gauche, et une ligne oblique se dirige du 5e espace intercostal au 2e espace intercostal.

Dans cette zone de matité existe une zone de matité absolue, se situant à la partie médiale des 4e et 5e espaces intercostaux, au contact direct de la pointe et de la convexité du cœur avec le thorax.

Une modification de ces aires accompagne souvent une déviation viscérale due à de grosses lésions parenchymateuses, à des rétractions pleurales cicatricielles ou à des épanchements importants. Nous allons voir trois éléments à connaître.

- *L'angle de Gerlan :* il est compris entre la colonne vertébrale et la limite supérieure d'un épanchement pleural passant par l'extrémité postérieure de la courbe de Damoiseau. C'est un angle aigu et sonore.
- *La courbe de Damoiseau :* c'est la courbe parabolique à convexité céphalique, limitant la partie supérieure des épanchements pleuraux.
- *Le triangle de Grocco :* c'est la matité relative affectant la forme d'un triangle observé du côté sain, lors d'un épanchement pleural unilatéral. Situé le long de la colonne vertébrale à la partie caudale du thorax, il correspond au refoulement des organes médiastinaux.

Auscultation

Modifications du murmure vésiculaire

On retrouve les diminutions ou l'absence du murmure vésiculaire dans toutes les causes susceptibles de diminuer la perméabilité à l'air du parenchyme pulmonaire ou de réduire l'entrée de l'air dans le territoire ausculté. On le voit dans les hyperhémie, stase sanguine, œdème pulmonaire, perte d'élasticité alvéolaire, obstruction bronchique, destruction parenchymateuse et parésie des muscles inspiratoires.

On les retrouve aussi dans toute interposition liquidienne ou gazeuse entre le poumon et la paroi.

Frottements

Il faut particulièrement faire attention aux frottements. Ces bruits pathologiques résultent de la friction des deux feuillets de la plèvre, quand elle est enflammée. Leur sonorité est celle du *papier sec ou du cuir neuf*. Ces frottements ne sont ni modifiés, ni déplacés par la toux et s'entendent au même moment de l'ampliation thoracique.

Les frottements sont présents au début ou à la fin d'une pleurésie quand les feuillets sont encore en contact, ou parfois quand ils les retrouvent en phase de guérison.

Souffles

Ce sont les transmissions pathologiques à la paroi du bruit glottique ou trachéal à la place du murmure vésiculaire :

- amphorométallique : c'est le souffle de certains pneumothorax en bruit d'amphore ;

- doux, lointain, voilé, expiratoire, de tonalité aiguë : c'est le souffle pleurétique. En « è », il indique la limite supérieure d'un épanchement pleural, là où le parenchyme pulmonaire revient au contact de la paroi.

Anomalies de la voix

- La bronchophonie : c'est une forte résonance de la voix dans la poitrine.
- La pectoriloquie : la voix semble sortir directement de la poitrine dans le stéthoscope.
- L'égophonie : ou encore pectoriloquie chevrotante et nasillarde. La limite supérieure de l'épanchement se situe là où la voix est le mieux perçue.

Toute anomalie de la voix doit vous rendre prudent. Elle peut être due à des processus de condensation parenchymateuse, à une compression ganglionnaire ou à une atteinte de certains nerfs.

Dyspnées

Polypnées

Ce sont des respirations rapides et superficielles, souvent de compensation. Prolongées et importantes, elles peuvent évoquer des pneumonies, embolies pulmonaires, pleurésies, pneumothorax et toute affection qui, par douleur ou compensation, diminue l'amplitude respiratoire et en augmente le rythme. N'oublions pas non plus celles qui sont d'origine cardiaque.

Bradypnée

La respiration lente indique une gêne à l'entrée ou à la sortie de l'air inhalé et non une insuffisance fonctionnelle parenchymateuse.

Dyspnées d'origine mécanique

Nous voyons dans nos consultations des patients au souffle court. Quand l'origine costale ou costovertébrale est confirmée, c'est presque toujours l'inspiration qui est perturbée. Le maintien de la zone fixée permet au patient de retrouver, sur le champ, son amplitude normale. Parfois, lors de petits épanchements pleuraux, le maintien des espaces intercostaux concernés donne aussi la même amélioration.

Toux

- *Douloureuses :* ce sont surtout des laryngotrachéites et des débuts de pleurite et pleurésie, dont les toux aggravent la douleur.
- *Sèches :* ce sont surtout des pneumopathies aiguës, à leur commencement, avant le stade de sécrétion et des laryngites. Dans les péricardites et les pleurésies, la toux est nettement déclenchée par les changements de position. Les reflux gastro-œsophagiens, qui sont vus plus loin, provoquent souvent des petites toux sèches après les repas ou au petit matin. Ces reflux peuvent être à l'origine d'inflammation bronchique donnant de faux asthmes, des sinusites, des angines et même des otites.
- *Quinteuses :* elles traduisent des irritations ou des compressions médiastinales, des adénopathies trachéobronchiques, des adénites, des affections cardiaques ou, plus simplement, la coqueluche, qui caractérise le mieux l'appellation de « quinteuse ».
- *Bitonales :* elles surviennent souvent lors d'une irritation récurrentielle, dans les médiastinopathies ou les adénopathies trachéobronchiques.

- *Hémoptysies :* nous savons tous que c'est une contre-indication formelle aux manipulations. Elles sont parfois l'expression d'une tuberculose, d'une dilatation des bronches, d'une sténose mitrale, d'un cancer bronchique ou de problèmes digestifs haut situés.

En ostéopathie, il arrive parfois que des fixations costales ou costovertébrales provoquent une petite toux sèche. On retrouve le même type de toux après une manipulation dite en *dog technique*, car on augmente le passage de l'air dans les bronches, on libère une partie du diaphragme et parfois dans les régions costales moyennes, on étire la plèvre par le jeu des intercostaux internes. Cette toux s'arrête très rapidement.

Algies thoraciques

Nous allons énumérer certaines algies thoraciques, d'origine non respiratoire et d'origine respiratoire. Que le lecteur ne prenne pas peur devant cette liste qui est simplement établie pour montrer que les problèmes mécaniques n'expliquent pas tout et pour nous forcer à augmenter nos connaissances.

Algies d'origine non respiratoire

On peut penser à :

- des douleurs ostéoarticulaires à la suite de traumatismes directs ou indirects, des douleurs réflexes de la colonne cervicale ; rappelez-vous que la plèvre pariétale s'attache à la partie interne des côtes ; les conséquences de certaines fixations costales peuvent faire penser à des pleurites sèches ;
- des atteintes neurologiques périphériques des nerfs phrénique, pneumogastrique ou intercostaux, des zonas, parfois sans lésions vésiculaires cutanées ;
- des myosites d'origines diverses ;
- des ostéites d'origine inflammatoire, néoplasique ou infectieuse ;
- des problèmes mammaires : mastose, mastite, mastodynies (douleurs névralgiques du sein de diverses origines, lors d'un abcès ou d'un cancer par exemple) ;
- des affections rhumatismales comme la spondylarthrite ankylosante (pelvispondylite) ;
- des manifestations cardiocirculatoires, angineuses, coronariennes, péricardiques et anévrismales ;
- des affections médiastinales, tumeurs, Hodgkin, œsophagite, médiastinite ne donnant qu'une gêne locale au départ ;
- des projections digestives gastriques, ulcère, gastrite, ptôse, hernie hiatale, hernie diaphragmatique, reflux gastro-œsophagien, aérophagie, aérocolie, problèmes hépatique, vésiculaire, appendiculaire, splénique, pancréatique, pyélorénal et tubo-ovarien, etc. Nous verrons que certaines algies scapulohumérales sont imputables au système urogénital par l'intermédiaire du péritoine. Pensez aux douleurs scapulothoraciques provoquées par les culdoscopie et hystérographie ;
- des précordialgies, d'« origine nerveuse », très localisées vers le plexus cardiaque superficiel dont la projection se situe au niveau des 2e et 3e espaces intercostaux.

Nous abrégeons volontairement cette longue liste et sommes sûrs qu'il existe de nombreuses autres causes d'algies thoraciques non respiratoires.

Algies d'origine respiratoire

Algies pleurales

La plèvre pariétale est très sensible. Pensez à une origine pleurale :

- dans les algies vertébrothoraciques augmentées par la toux et les inspirations profondes. Dans les algies dues à des pleurésies sérofibrineuses aiguës, les douleurs se situent vers les bases pour remonter jusqu'à la région axillaire ;
- quand le point de côté est plus limité et superficiel, ressemblant à une névralgie intercostale dans le cas de pleurite (pleurésie sèche) ;
- dans les pneumothorax spontanés que nous allons étudier plus loin.

Algies parenchymateuses

Théoriquement, ces algies ne donnent pas de douleurs, sauf si elles viennent irriter la plèvre par contiguïté. junghi

Le point de côté est sous-mammelonnaire, subit, violent et intense pour une pneumonie franche. Quand il est en bas et à droite, il peut simuler une appendicite, une cholécystite ou bien une lithiase hépatique ou rénale. Bien d'autres localisations sont possibles dans les pneumonies franches, les abcès, les tumeurs et la tuberculose, mais il faut savoir se limiter.

De toute cette liste, notre expérience clinique nous a montré qu'une douleur vertébrothoracique peut cacher une pathologie interne plus grave. Nous pensons notamment à des pleurites, pneumothorax spontanés et néos. Ces patients sont venus nous consulter pour de prétendus blocages.

Nous pouvons dire que nous avons parfois été à l'origine de la découverte de ces maladies et c'est pour cette raison que, parmi les nombreuses maladies existantes, nous allons en décrire quelques-unes que vous risquez de rencontrer.

Quelques maladies respiratoires

Théoriquement, les patients nous consultent pour des problèmes d'arthralgies et, très rarement, pour des affections viscérales intrathoraciques. Mais certains symptômes de maladies cardiorespiratoires, à leurs débuts, sont très similaires à ceux des problèmes mécaniques du thorax. On cite toujours comme contre-indication aux manipulations l'inévitable mal de Pott (tuberculose vertébrale). À vrai dire, les signes sont assez évidents et combien restent-ils de maux de Pott de nos jours ?

En revanche, nous avons vu différents patients atteints de cancer ou de suites de primo-infection venant consulter pour des dorsalgies, des périarthrites scapulohumérales, des cervicalgies ou des lombalgies. *Un diagnostic précoce peut transformer une condamnation définitive en espoir*. C'est pour cette raison qu'il faut savoir reconnaître quelques grandes pathologies : avoir de bonnes mains ne peut excuser une erreur de diagnostic par méconnaissance.

Grande est la solitude du praticien qui hésite entre une coronarite, un infarctus peu symptomatique, une fixation chondrocostale ou une précordialgie d'anxiété. Nous avons choisi quelques maladies que nous avons rencontrées dans notre pratique quotidienne. Ainsi, un pneumothorax d'effort peut donner exactement les mêmes symptômes qu'une fixation C7/D1.

Même si le risque de les rencontrer est minime, la satisfaction de pouvoir aider

nos patients doit l'emporter sur les efforts nécessaires pour acquérir ces connaissances. Nous verrons d'abord les maladies respiratoires, puis cardiovasculaires.

Pneumothorax spontané

Nous avons recensé, dans nos fiches, plus d'une dizaine de cas de pneumothorax spontané. Ces patients sont venus nous consulter pour des cervicalgies ou des dorsalgies hautes avec irradiations intercostales antérieures ou postérieures. Nous nous souvenons particulièrement de 3 cas survenus après des efforts effectués en planche à voile, par grand vent.

Les tests de mobilité mettaient en évidence des fixations musculoligamentaires de la jonction cervicodorsale, avec cependant une possibilité de mouvements. Ces fixations étaient plus fréquentes à gauche. Les signes respiratoires étaient très discrets voire inexistants. Nous étudierons plus à fond le diagnostic différentiel dans un autre paragraphe.

Étiologie

Il s'agit souvent d'une rupture dans la plèvre de bulles emphysémateuses sous-pleurales ou d'une brèche pulmonaire, provoquée par une côte fracturée venant perforer la plèvre. La rupture pleurale et alvéolaire est parfois consécutive à une compression ou à une élongation brutale et rapide de la paroi thoracique, si les alvéoles sont distendues et la glotte formée au moment de l'impact.

Parfois, lors de mouvements forcés réalisés par les bras et la colonne cervicale, certaines fibres céphaliques de la plèvre sont étirées, créant des microruptures. La plupart du temps, il s'agit de fibres faisant partie du système pleurocervical devenues légèrement fibrosées à la palpation. Nous avons la conviction que de nombreux pneumothorax spontanés « a minima » échappent à tout diagnostic et se cicatrisent d'eux-mêmes. Le patient se voit accorder des diagnostics de cervicalgie, névralgie cervicobrachiale ou périarthrite scapulohumérale, d'origine arthrosique ou inconnue.

Signes

- *Dans les formes importantes :* c'est l'apparition d'une douleur violente unilatérale à irradiations latérales, accompagnée d'une dyspnée et d'une toux sèche et quinteuse. Il existe un silence respiratoire hémithoracique, une sonorité à la percussion, une abolition des vibrations vocales, un souffle amphorique et une pectoriloquie amphorique (plus rarement, un tintement métallique).

D'autres signes apparaissent d'emblée : sudation, cyanose, tachycardie, tachypnée, emphysème sous-cutané ressenti comme des petites bulles d'air crépitantes sous la peau à la palpation.

- *Dans les formes moins importantes :* c'est la manifestation de petites douleurs thoraciques, de cervicalgies, de douleurs d'épaule, d'apparition assez rapide, souvent en relation avec une activité soutenue ou des efforts importants. Nous avons vu un cas survenu chez un patient qui avait tapissé pendant deux jours un plafond. Nous savons que, dans la position bras en l'air, tête en arrière, la plèvre est très tendue ; 24 h après, il a ressenti une douleur dans le bras gauche irradiant jusqu'au bout des doigts. Voici ce que l'examen clinique a révélé :

- une attitude antalgique gauche de la colonne cervicale, l'avant-bras gauche plaqué contre la poitrine ;
- une tension artérielle systolique plus faible à gauche de deux points ;
- une fixation C5, C6, C7, D1 du côté gauche ;
- une impossibilité de ramener la colonne cervicale en flexion latérale rotation droite ;
- un test d'Adson-Wright positif à gauche et un myosis à gauche ;
- un soulagement immédiat en comprimant et en soulevant l'hémithorax supérieur gauche ;
- une écoute globale en flexion antérieure et latéroflexion gauche ;
- une respiration peu ample mais normale ; en revanche, une inspiration profonde, douloureuse, voire impossible ;
- une coloration bleutée et un œdème de la main gauche.

En principe, nous ne voyons pas au cabinet les pneumothorax importants mais les formes frustes à diagnostic malaisé. *Toute manipulation est dangereuse*. Le risque de propagation du pneumothorax est réel, s'accompagnant, alors, d'un déficit respiratoire sévère. Ces patients sont à diriger dans un service de pneumologie. Dans le cas d'un pneumothorax de taille réduite couvrant moins de 20 % du champ pulmonaire, la fermeture spontanée de la brèche est de règle, sous surveillance médicale bien entendu.

Reflux gastro-œsophagien (RGO)

Nous n'évoquerons ici que ses conséquences respiratoires. On estime qu'au moins 10 % de la population présentent ce type de reflux avec des incidences respiratoires très fréquentes : 60 à 80 % des patients souffrant d'asthme et de bronchite chronique présentent un RGO qui peut être l'origine ou la cause de ces maladies.

Il existe des reflux, dits physiologiques, qui durent moins d'une minute et qui sont facilement neutralisés par la clairance salivaire. Les formes atypiques de RGO comme les pharyngites, les angines, les otites, les dyspnées sibilantes ou les apnées obstructives du nourrisson sont compliquées à diagnostiquer en raison de l'intermittence du reflux.

Étiologie

À l'heure actuelle, pour les enfants, on incrimine très souvent les protéines du lait qui sont un bon support de facteurs allergiques. Ces derniers créent une inflammation des muqueuses œsophago-gastriques favorisant le reflux.

Pour les adultes, de nombreux facteurs expliquent les reflux :

- le mode alimentaire : certains aliments ou boissons ont un effet néfaste sur la jonction œsophago-cardio-tubérositaire, comme le chocolat, l'alcool, le sucre à jeun, les boissons gazeuses et les huiles frites ;
- les interventions chirurgicales, nous l'avons déjà dit : toute intervention déstabilise la cohésion viscérale. Les pressions intracavitaires sont changées, le système péritonéoligamentaire n'équilibre plus les forces mécaniques ; au contraire, il crée des tiraillements anormaux sur les points faibles. Parmi ceux-ci, citons surtout la jonction œsophago-cardio-tubérositaire, les canaux inguinaux et les défilés thoraciques.

Les reflux gastro-œsophagiens ont de nombreuses causes. Parmi les plus importantes, notons :
- les hernies hiatales ;
- les allergies alimentaires (entre autres, aux protéines du lait) ;
- les surcharges pondérales (surtout abdominales) ;
- les positions assises prolongées et bras en l'air, tête en arrière ;
- les toux qui peuvent en être la cause et la conséquence ;
- la consommation d'alcool et de chocolat ;
- les traumatismes thoraciques.

Mode d'action

Le RGO semble agir de différentes manières : par l'acidité elle-même et par la participation d'un mécanisme bronchoconstricteur d'origine vagale. L'hyperactivité bronchique de ces sujets est dépendante du reflux d'acide lui-même. Un réflexe œsobronchique peut probablement être secondaire à une suractivité bronchique, elle-même due à la stimulation de la partie basse de l'œsophage par un liquide acide. En principe, le RGO demande plusieurs semaines ou plusieurs mois avant d'entraîner des troubles respiratoires. Il semble que toute distension thoracique puisse entraîner une diminution du tonus du sphincter inférieur de l'œsophage et favoriser un RGO par effet réflexe et par le déséquilibre des tensions réciproques myofasciales.

Symptômes

Ce sont tous les symptômes qui peuvent affecter le système pulmonaire et le système ORL. Le RGO, par exemple, irrite les bronches qui peuvent s'infecter. Il est difficile de penser à un RGO tant l'infection bronchique est importante. Nous avons pu soulager et améliorer de nombreux patients porteurs de bronchopathies et de pneumopathies inexpliquées diminuant le RGO (voir *Manipulations viscérales* 1 et 2).

Douleurs œsophagiennes

Il existe des douleurs thoraciques, à type d'angor, qui peuvent venir de l'œsophage. On pense actuellement que, sur 100 malades dont les douleurs thoraciques justifient des explorations cardiologiques, 20 ne présentent ni sténose organique, ni spasme coronarien. En médecine classique, on attribue, pour plus de 50 %, à l'œsophage ce type de douleur et surtout au RGO. Le problème n'est pas élucidé totalement, car dans certaines cardiopathies, on constate des anomalies de la motricité œsophagienne.

Soyez très prudents chez un malade présentant des douleurs œsophagiennes à l'ingurgitation. Nous verrons aussi qu'en ostéopathie, certaines « cardiopathies » sans atteinte structurelle peuvent être expliquées par des fixations ostéoarticulaires et certaines atteintes du vague.

Lors d'une consultation, on doit penser au RGO dans certaines maladies pulmonaires récidivantes, l'ostéopathie pouvant être d'un grand secours dans les conséquences de dysfonctions hiatales et pouvant parfois empêcher l'installation d'une œsophagite, dont le risque carcinogène est très connu.

Cancer du poumon

Hélas, nous avons eu plusieurs cas, en cabinet, de cancers du poumon non diagnostiqués au préalable. Au départ de

la maladie, le patient peut venir consulter uniquement pour des *douleurs vertébro-thoraciques assez sourdes le jour mais aiguës la nuit*. Nous ne dirons jamais assez combien il faut se méfier des douleurs du milieu de la nuit.

C'est la tumeur maligne la plus fréquente chez l'homme entre 50 et 70 ans – 5 hommes pour une femme –, mais les statistiques changent rapidement en raison de la consommation tabagique féminine en hausse.

Tumeurs primitives

Le patient présente tous les signes d'une lésion bronchique *avec une toux qui s'est modifiée*.

Il existe parfois des arthralgies, des fièvres, des frissons, un wheezing (bruit respiratoire anormal à tout moment de la respiration) et une hémoptysie retrouvée dans moins de 10 % des cas. Parfois, le malade est asymptomatique avec une *adénopathie préscalénique, une fatigabilité, une angoisse et le sentiment d'avoir une maladie grave*.

Dans le tableau tardif, qui nous concerne moins, on note une chute de poids, une anorexie, des nausées et des vomissements. À ce stade, la douleur n'est généralement plus réséquable. Il existe aussi un *enrouement* par envahissement du nerf récurrent. Nous avons déjà vu ce signe au début de la maladie, le patient nous ayant signalé que sa voix avait changé.

Peuvent apparaître aussi :

- une pleurésie, une dysphagie par invasion œsophagienne ;
- une paralysie diaphragmatique par atteinte du phrénique ;
- un syndrome de Claude Bernard-Horner par envahissement du sympathique cervical ;
- des adénopathies préscaléniques, claviculaires, une gynécomastie, des névropathies périphériques, des myopathies atypiques, des ostéoarthropathies hypertrophiantes, un purpura thrombopénique, etc.

Tumeurs métastatiques

Toute pneumopathie qui se résout chez un patient de plus de 40 ans peut faire penser à un cancer bronchique.

Parmi les cas que nous avons vus (nous en avons certainement méconnu d'autres), souvent les patients consultaient pour des vertébrocostalgies, avec au départ une petite notion d'effort. L'un de nos patients s'était fait mal en essayant de prendre un sac sur le siège arrière de sa voiture ; il avait aussitôt ressenti une douleur intercostale violente. Les tests de mobilité mettaient effectivement en évidence une fixation costale, mais notre attention avait été attirée par l'enrouement de la voix, la présence de deux gros ganglions sus-claviculaires et l'aspect fatigué du patient. Les radiographies demandées confirmaient, hélas, les soupçons que nous avions.

Tumeurs du médiastin

Pour la plupart, les tumeurs du médiastin sont asymptomatiques mais peuvent exister des douleurs thoraciques, une dyspnée et une toux.

Tumeurs neurogènes

Ces tumeurs sont les plus courantes. Les tumeurs malignes sont plus fréquentes chez l'enfant et presque toujours locali-

sées dans le médiastin postérieur, le long de la gouttière paravertébrale antérieure.

Dans les deux tiers des cas, on retrouve des douleurs rétrosternales profondes ou des dorsalgies avec irradiations costales sans notion de traumatismes ou d'efforts. Insistons encore sur le fait qu'*une algie costovertébrale chez l'enfant n'est pas normale* et qu'elle doit nous obliger à être plus réfléchis, avant de conclure à une banale algie de croissance. Parfois, il existe des diarrhées, une hypertension, des sueurs et un flush (crises répétées de vasodilatation cutanée, surtout du visage).

Le syndrome de la veine cave supérieure se voit dans certaines tumeurs du médiastin supérieur, la compression de la veine cave donnant une cyanose et des sueurs du visage, du cou et des extrémités des membres supérieurs. On voit parfois apparaître une circulation veineuse collatérale superficielle thoracique haute.

Primo-infection tuberculeuse

On voit moins de primo-infections tuberculeuses, mais nous avons pu les diagnostiquer manuellement chez plusieurs patients. C'est l'épaisseur des ligaments pleurocervicaux qui nous a fait demander des examens complémentaires. Effectivement, on voyait sur les radiographies un épaississement au niveau de l'apex.

La primo-infection tuberculeuse a lieu le plus souvent pendant l'âge scolaire. *Soixante-quinze pour cent des primo-infections restent latentes et passent inaperçues*. Le patient consulte pour une cervicalgie basse ou des douleurs d'épaule. L'attention est souvent attirée par une pâleur, une maigreur, une fatigabilité, la présence de ganglions préscaléniques, rétroclaviculaires et axillaires, et des petites poussées de fièvre.

Cette maladie connaît une certaine recrudescence et peut réapparaître très longtemps après la première attaque. Nous nous rappelons le cas d'un patient venu nous consulter pour une dorsalgie moyenne connue pour être en relation avec un ulcère duodénal. L'écoute générale, l'écoute locale et le diagnostic thermique manuel indiquaient tous un apex pulmonaire gauche. Le patient s'est étonné de notre diagnostic en nous disant : « j'ai bien eu une tuberculose du sommet gauche, mais il y a 30 ans ». Troublé, il passa une radiographie qui montra une réactivation du foyer tuberculeux. Cet exemple démontre la difficulté d'un diagnostic chez un patient présentant une dorsalgie avec une relation viscérale déjà établie.

Signes

Les signes sont inconstants. On peut constater :

- asthénie, anorexie, poussées thermiques irrégulières ;
- manifestations rhinopharyngées ou bronchiques traînantes, pseudogrippales ;
- adénopathies, érythème noueux (éruption de nodosités érythémateuses dermoépidermiques localisées aux jambes, aux pieds, plus rarement aux avant-bras et une kératoconjonctivite phlycténulaire (soulèvement rempli de sérosité transparente).

Atteintes diaphragmatiques

Ce sont surtout les déplacements du diaphragme vers le haut ou vers le bas, selon l'origine thoracique ou abdominale du problème. Il faut se rappeler que

l'hémicoupole droite est plus haute d'environ 4 cm à cause du foie.

- Vers le haut : il faut suspecter une masse intra-abdominale, une ascite, une obésité, une grossesse, une tumeur, une infection, une paralysie tumorale du phrénique, un traumatisme, une infection, avec mobilité paradoxale du diaphragme.
- Vers le bas : il faut penser à un pneumothorax ou à un épanchement pleural.

On voit fréquemment des spasmes d'un hémidiaphragme mettant en évidence un hémithorax moins mobile. Il s'agit, pour la plupart des cas, d'un spasme correspondant aux problèmes d'un organe qui lui est appendu, à une fixation costovertébrale et, plus rarement, à une fixation C4, C5 irritant le nerf phrénique.

N'oublions pas non plus les hernies hiatales, avec leurs conséquences mécaniques sur le thorax et leurs incidences sur le RGO. Pour tout problème thoracique, il convient de tester le hiatus.

Pathologies cardiovasculaires

Comme pour le système respiratoire, nous n'aborderons pas toutes les pathologies existantes : nous en serions incapables. Nous allons essayer de mettre en relief quelques maladies pouvant donner des symptômes similaires à une fixation ostéoarticulaire et de faire ressortir quelques signes qui doivent nous mettre en garde.

Comme pour le poumon, ce ne sont pas les maladies cardiovasculaires franchement installées que nous voyons mais des cardiopathies à leurs débuts, aux signes cliniques souvent trompeurs.

Nous avons plusieurs dizaines d'exemples de patients atteints de cardiopathie réelle venus nous consulter pour des dorsalgies, cervicalgies, costalgies ou scapulalgies, alors que tous les examens objectifs s'étaient révélés négatifs ! Il s'agissait fréquemment de coronarites ou d'infarctus débutants.

Nous le redirons, mais soyez très vigilants avec un patient ressentant une douleur intercostale gauche, focalisée autour des 4e et 5e espaces, *sans fixation costovertébrale importante*. Celui-ci est souvent angoissé, agité et ressent confusément qu'il est en danger. Il est surprenant de constater que presque toute cardiopathie s'accompagne de fixations C4, C5, C6, D4, D5, D6, laissant cependant toujours une certaine mobilité, à la différence des fixations articulaires primaires.

Signes généraux

Douleur

Il est très important de faire préciser différents points concernant la douleur.

- Les circonstances d'apparition :
  - spontanée et sans cause apparente ;
  - après une activité particulière ou un effort ;
  - en période postprandiale, lors d'une exposition au froid ;
  - au lit pendant le sommeil, lors d'une activité sexuelle ;
  - dans les toilettes.
- La localisation :
  - précordiale, rétrosternale, en ceinture, peu précise ;
  - irradiant dans les bras, la colonne cervicale, les temporo-mandibu-

laires, la mâchoire inférieure, la région diaphragmatique ou l'abdomen.
- La durée :
  - douleur soulagée par le repos ;
  - douleur cédant après émission d'éructations en série qui soulagent immédiatement le patient.

Dyspnée

Ce peut être :
- un essoufflement anormal disproportionné par rapport à l'activité ;
- une oppression nocturne obligeant le patient à s'asseoir en se calant avec plusieurs oreillers et à se lever pour atténuer la douleur.

Percussion

Reportez-vous au paragraphe consacré à la pathologie pulmonaire. Rappelons cependant que l'aire de matité cardiaque ne déborde pas le bord droit du sternum. C'est un triangle délimité en bas par la ligne horizontale de la matité hépatique. Le bord oblique gauche s'étend du 5e espace intercostal gauche à la partie interne du 2e espace gauche.

Palpation

La palpation clinique du cœur est pauvre. On peut localiser et apprécier le choc de la pointe, sa régularité, sa force et évaluer son étendue.

Le choc de pointe d'un cœur normal est situé sur la ligne médioclaviculaire entre les 4e et 5e espaces intercostaux gauches. Il est essentiellement dû au mouvement de retrait de la pointe du ventricule gauche.

Écoute

Nous étudierons l'écoute plus loin. Elle entraîne la paume de la main en direction médiothoracique gauche. La localisation est facile à ressentir, mais le diagnostic différentiel est complexe en raison des nombreux paramètres qui peuvent attirer la main : sternum, côte, intercostaux, péricarde, thymus, médiastin, bronches, poumon et cœur.

Exploration vasculaire visuelle et palpatoire

Nous verrons dans le chapitre 5 le test d'Adson-Wright et toutes ses implications diagnostiques et thérapeutiques. Nous n'aborderons ici que les signes généraux de pathologies vasculaires.

Cette exploration se fait visuellement, manuellement ou à l'oreille.

Système nerveux

Il faut savoir rechercher :
- une distension, une réplétion éventuelle des gros troncs, une turgescence, un état de cyanose et des infiltrations œdémateuses ;
- une circulation veineuse collatérale superficielle, thoracique ou abdominale ;
- l'existence d'un pouls veineux jugulaire à battements systoliques ;
- l'éventualité d'un reflux hépatojugulaire ;
- un bruit de rouet ou de toupie perceptible au niveau de la jugulaire interne ;
- un signe de Smith : c'est un murmure veineux appréciable au niveau de la partie supérieure du sternum, légèrement à droite. On le perçoit, en principe, chez les enfants ayant des adénopathies bronchiques, comprimant la

circulation veineuse. Pour apprécier ce murmure, placez la colonne cervicale en extension ;

- un reflux hépatojugulaire. Normalement, en comprimant pendant 30 à 60 secondes l'hypocondre droit d'un individu, la pression veineuse jugulaire n'est pas modifiée. Dans les défaillances du cœur droit, les battements veineux s'amplifient car la pression abdominale augmente le retour veineux systématique. Le ventricule ne peut pas intégrer le volume supplémentaire de sang et provoque une élévation de pression veineuse dans les grandes veines. Dans le cas d'un reflux hépatojugulaire, on voit, en comprimant la région hépatique, le *battement jugulaire interne*. Classiquement, cet examen se fait en décubitus, le tronc soulevé à 30°, mais on peut le faire en appui sous-thoracique droit chez un patient assis.

Système artériel

Il faut savoir rechercher une induration des artères périphériques et un ébranlement anormal des parois vasculaires. Ils peuvent s'accompagner :

- du signe de Musset : ce sont des secousses de la tête, rythmées par les mouvements cardiaques, chez des malades atteints d'insuffisance aortique, d'anévrisme de la crosse de l'aorte ou du goitre exophtalmique ;

- du signe de Gardarelli : ce sont des battements systoliques latéraux imprimés à la trachée et au larynx, plus visibles la tête en hyperextension, dans les anévrismes de la crosse de l'aorte.

Anomalies du pouls

Il faut bien sûr apprécier la fréquence du pouls : tachycardie ou bradycardie ; le rythme : dysrythmie ou arythmie ; la puissance : pouls faible, mou et dépressible.

Pouls paradoxal de Kussmaul

C'est une réduction anormale du pouls, associée à une baisse de la tension artérielle systolique à l'inspiration. Ce peut être un signe de médiastinite, d'épanchement ou de symphyse péricardique et d'obstacle s'opposant à l'entrée de l'air dans la trachée (croup, sténose laryngée, etc.).

Pouls dicrote

Le pouls dicrote comprend pour chaque battement artériel deux soulèvements systoliques successifs. Il est caractéristique des fuites aortiques et des cardiomyopathies obstructives.

Comparaison des pouls radial et fémoral

On peut prendre simultanément les pouls radial et fémoral. Nous verrons avec la prise de la tension artérielle des membres inférieurs que ce peut être important en ostéopathie. Parfois, l'absence de pouls sur un bras peut être due au *syndrome de Takayashu* (ou maladie des femmes sans pouls), provoqué par une oblitération des gros troncs issus de l'aorte du fait d'une panartérite segmentaire inflammatoire.

Cliniquement, on assiste à une abolition des pouls aux deux bras et aux carotides, une claudication intermittente des membres inférieurs, des syncopes et des troubles de la vision.

Figure 4.1. Test du pouls radial en compression thoracique.

Variations du pouls en compression manuelle

En comprimant la région cardiaque, on recherche les variations du pouls radial. Ce test permet de localiser les zones tissulaires fibreuses qui créent une gêne mécanique au niveau du cœur et des troncs artérioveineux (figure 4.1).

Hypotension

Nous passons sous silence les grandes causes comme les hémorragies. Pensez à un état anémique, une maladie infectieuse aiguë car la fièvre entraîne très souvent une chute de la pression sanguine. Attention à la constatation d'un état subfébrile, coexistant avec, ou faisant suite à, des manifestations articulaires douloureuses ; ce peut être le fait d'un *rhumatisme articulaire aigu*. Parfois, la fièvre n'existe pas et seules les arthralgies sont présentes. Il n'est pas normal qu'un enfant ait, sans raison apparente, des douleurs de la hanche ou du genou.

Méfiez-vous tout particulièrement d'une baisse de tension chez les patients ulcéreux connus. Il *faut prendre absolument la tension chez tous les patients*. Une tension plus faible de plus de deux points doit vous rendre circonspects et vous faire penser à un ulcère qui saigne. Nous avons eu plusieurs cas de dorsalgie aiguë avec hypotension qui étaient en réalité des ulcères en train de se perforer.

Quelques maladies cardiaques

Comme d'habitude, nous choisirons parmi toutes ces maladies celles dont les symptômes peuvent faire penser à un problème ostéoarticulaire ou constituer

un danger pour le patient. Au préalable, nous parlerons des précordialgies sans atteinte cardiaque.

Précordialgies

Précordialgies d'origine neurogène

On trouve souvent ces précordialgies chez des patients se plaignant de douleurs subites, de courte durée, en dehors de toute logique et de notion d'effort. Elles sont situées autour des 2e, 3e et 4e espaces intercostaux.

La douleur est en piqûre d'aiguille ou coup de poignard mais *sans irradiations cervicobrachiales et sans angoisse*. Elle est accompagnée parfois de palpitations et de dysrythmie.

On conclut souvent à une somatisation mais il faut rester prudent. Nous avons eu de nombreux patients avec ce type de problèmes. On peut incriminer les cervicarthroses basses qui peuvent donner des décharges de type électrique. Mais attention aux étiquettes toutes faites. Nous avons parfois, comme d'autres thérapeutes, traité de « psy » des patients ayant eu par la suite de réels problèmes cardiaques. Leurs précordialgies étaient annonciatrices de véritables cardiopathies. Chez la femme, ces précordialgies peuvent annoncer des problèmes de sein.

Précordialgies d'origine mécanique

Certaines fixations sterno-chondro-costo-vertébrales peuvent donner des impressions d'atteinte cardiaque. Pensez à une fixation chondrocostale irritée par les 24 000 mouvements respiratoires quotidiens ! Elle crée une chondrite et une ligamentite, faisant croire au patient qu'il a une pathologie du cœur. Nous verrons plus loin le diagnostic différentiel. Notez dès maintenant qu'un problème cardiaque est presque toujours accompagné d'une fixation cervicale gauche. On peut l'expliquer par la participation du système nerveux cervicocardiaque, des nerfs vagues et de certaines fibres du fascia cervicopéricardique.

Précordialgies d'origine hiatale ou gastrique

Ces précordialgies ont souvent lieu après un repas ou une émotion. En plus de l'irradiation péricardiaque, on trouve des ballonnements, des gastralgies et des éructations. Le diagnostic différentiel est difficile ; l'écoute locale est alors d'un grand intérêt. On pense que ces irradiations cardiaques sont causées par des sollicitations mécaniques anormales des nerfs vagues qui accompagnent l'œsophage dans sa traversée diaphragmatique.

Dans les hernies hiatales, il existe souvent des douleurs anginoïdes. Méfions-nous car, dans certaines douleurs angineuses, les éructations aussi paraissent soulager le malade. De même, nous verrons que la réplétion gastrique postprandiale est une cause favorisante de la crise d'angine de poitrine. Nous pensons que la stimulation mécanique des nerfs vagues peut créer des spasmes coronariens.

Angine de poitrine

Nous avons eu plusieurs patients atteints d'angine de poitrine dont les seuls symptômes se résumaient à une cervicalgie ou une dorsalgie.

Nous nous souvenons d'un patient venu nous consulter pour une douleur assez imprécise de l'hypochondre droit irradiant jusqu'à l'hémidiaphragme

droit. La colonne vertébrale avait très peu de fixation, rien n'était bien net. Le lendemain matin, il était hospitalisé pour un problème coronarien aigu !

Douleur

- La douleur débute souvent pendant une activité, un effort, en se couchant, en pleine nuit, pendant un rapport sexuel ou au lever.
- Elle ne dure que quelques minutes.
- Elle est moins localisée que dans les précordialgies neurogènes.
- Elle est à siège rétro- ou sous-sternal, en ceinture, en plastron, irradiant dans le membre supérieur, parfois jusqu'au bord cubital du petit doigt. Elle peut siéger uniquement dans les mâchoires, la gorge, sans symptômes thoraciques.
- Elle est de type constrictif avec impressions d'étouffement, de compression, de serrement du cœur obligeant parfois le malade à s'arrêter. Elle peut donner une blockpnée (impression de respiration bouchée).
- Elle s'accompagne parfois d'angoisse profonde et de prémonition d'une mort prochaine.

Attention aux formes peu symptomatiques ou asymptomatiques ! Une douleur costale, vertébrale, sans raison, d'apparition brutale, coupant la respiration doit nous rendre prudents. La présence d'une douleur temporo-mandibulaire isolée, sans notion de traumatisme ni d'efforts, peut être aussi le signe d'une angine de poitrine et non d'un mauvais articulé dentaire.

Infarctus du myocarde

Douleur

- La douleur est plus franche, plus intense voire intolérable.
- Elle se prolonge au-delà de 30 secondes et n'est pas calmée par le repos.
- Les irradiations sont plus nettes et plus disséminées à la colonne cervicale, à la mâchoire, au dos, à l'abdomen, parfois même jusqu'au bras droit.
- Elle ne commence pas toujours lors d'un effort ou d'une activité et on en reconnaît rarement l'origine.
- Elle débute souvent la nuit avec une fébricule.
- Le patient a une impression de faiblesse, de nausées et de vertiges, et il peut vomir.
- La crise douloureuse s'accompagne de pâleurs, de lipothymies, d'hypotension et de collapsus.

N.B. : 15 à 20 % des infarctus du myocarde sont indolores, mais la fréquence de ces infarctus non connus est certainement plus élevée car ces malades ne consultent pas. La fréquence de ces infarctus indolores augmente avec l'âge, le début se faisant par une dyspnée, plus rarement un état confusionnel, une arythmie et une chute de tension.

Signes physiques

Le cas typique du patient ayant un infarctus du myocarde est celui d'un homme de plus de 50 ans anxieux, parfois agité, se tortillant et essayant d'éructer ou de vomir. Pâleur, transpiration, refroidissement des extrémités, pouls rapide, choc de la pointe difficile ou impossible à retrouver en sont d'autres signes.

Péricardite

La douleur est anginoïde, à type de douleurs thoraciques et de précordialgies rétrosternales. Elle peut irradier vers la colonne cervicale, le cou, les mâchoires

et le bras gauche. Elle peut avoir les caractéristiques d'une atteinte pleurale.

Nous avons eu plusieurs cas de péricardite venus consulter pour une dorsalgie moyenne, d'apparition rapide, sans notions d'efforts, et irradiant légèrement vers les côtes. La pauvreté des fixations ostéoarticulaires nous avait fait suspecter un problème viscéral intrathoracique.

Au stade avancé, on constate un état fébrile, un frottement péricardique évoquant le cuir neuf et, dans les deux tiers des cas, une matité cardiaque trop étendue. Parfois, le choc de pointe disparaît et on retrouve un pouls paradoxal et une tamponnade (compression aiguë du cœur par un épanchement péricardique).

Quelques maladies artérielles

Anévrisme de la crosse de l'aorte

Souvent découvert lors d'un examen de routine, l'anévrisme de la crosse de l'aorte peut donner certains symptômes, à savoir :

- des signes divers de compression médiastinale, des douleurs anginoïdes, une toux, une dysphonie par compression du récurrent, des douleurs ou gênes rétro- et parasternales ;
- un syndrome de Claude Bernard-Horner (myosis, rétrécissement de la fente palpébrale et énophtalmie : le globe oculaire est profond dans l'orbite) ; ce syndrome s'accompagne, presque toujours, d'une élévation de la température et d'une sudation de la joue unilatéralement. C'est dû à la paralysie du sympathique cervical du même côté ainsi que des lésions du bulbe et des hémisphères cérébraux.

Les anévrismes sont extrêmement difficiles à diagnostiquer et, au début, les premiers signes ressemblent à ceux d'une arthralgie. Nous avons vu un patient pour une scapulalgie bilatérale sans notion de traumatisme ou d'effort. Nous pensions à un problème médiastinal mais le scanner a mis en évidence un anévrisme de la crosse. Hélas, ce patient est décédé pendant l'intervention. Même les anévrismes de l'aorte, théoriquement palpables, sont d'un diagnostic redoutable. Nous avons vu plusieurs cas où le seul symptôme apparent était une lombalgie, mon excellent confrère Didier Prat peut en témoigner.

Coarctation de l'aorte

On peut trouver un rétrécissement ou une diminution de la lumière aortique à n'importe quelle partie de l'aorte, avec cependant une prédilection au-dessous de l'origine de l'artère sous-clavière gauche près de l'insertion du ligament artériel. Une coarctation sous-ductale (sous le canal artériel) donne peu de symptômes. Elle se traduit parfois par :

- des céphalées, des extrémités froides et des claudications intermittentes ;
- un souffle cardiaque ou une hypertension des membres supérieurs, découverts lors d'un examen systématique.

N.B. : L'absence, la diminution marquée ou le retard des pulsations fémorales avec une tension artérielle basse ou absente aux membres inférieurs contrastant avec l'hypertension des membres supérieurs doivent faire penser à un anévrisme de l'aorte.

Chez l'adulte, à la palpation, on sent les vaisseaux collatéraux dilatés et pulsatiles dans les espaces intercostaux antérieurs, les creux axillaires ou les régions interscapulaires. On peut entendre un souffle mésosystolique sur la face anté-

rieure du thorax et le long des apophyses épineuses.

Traduction des pulsations systoliques anormales

- Dans le 2e espace intercostal droit : un anévrisme de la crosse.
- Dans le creux épigastrique : une aortite, un anévrisme de l'aorte abdominale, une dilatation cardiaque.
- Vers la trachée : un anévrisme juxtatrachéal (signe de Gardarelli).
- Un anévrisme aortique, une maladie de Hogdkin, un cancer ou toute atteinte invasive dans le cas d'œdèmes dits « en pèlerine », avec dilatations veineuses superficielles occupant le cou, les épaules et la face antérieure du thorax ; c'est dû à une compression des troncs veineux médiastinaux.
- Une insuffisance tricuspidienne dans le cas d'un pouls veineux systolique.

Il faut se méfier des dyspnées d'effort pouvant traduire une hyposystolie ou le début d'un fléchissement cardiaque. C'est un signal d'alarme au même titre que les œdèmes vespéraux.

Artériosclérose

C'est une dégénérescence des fibres musculaires de la paroi artérielle avec durcissement et perte de l'élasticité du vaisseau. Ce sont plus les artères rénales et musculaires qui sont affectées.

On ressent l'aspect sinueux et l'induration classique en « tuyau de pipe » des artères superficielles, radiale, humérale, temporale, à ne pas confondre avec des signes d'hypertension.

Athérosclérose

C'est une forme d'artériosclérose caractérisée par un dépôt lipidique sur la tunique interne du vaisseau. Par la suite, les fibres élastiques se sclérosent et se calcifient.

L'ébranlement ou la mobilité anormales des artères superficielles, ainsi que le signe de Musset traduisent la violence des contractions ventriculaires et aussi la dépression intra-artérielle subite qui leur fait suite.

Le *signe de Musset* est caractérisé par des secousses de la tête rythmées par les battements cardiaques, traduisant une insuffisance aortique (Alfred de Musset l'aurait remarqué lui-même), un anévrisme de la crosse de l'aorte ou un goitre exophtalmique.

L'instabilité du pouls avec une variation importante du nombre de pulsations radiales, surtout lors du passage de la position couchée à la position debout, traduit une hypotension artérielle.

Dissection de l'artère vertébrale

Cette maladie artérielle « hors sujet » peut être importante en thérapie manuelle, car c'est peut-être la seule qui peut rendre dangereuse une manipulation cervicale. C'est un clivage de la tunique moyenne, circonférentiel ou longitudinal. Il résulte des lésions dégénératives de la média avec destruction des fibres élastiques. Dans les coudes que fait l'artère vertébrale entre C2 et l'occiput, les tensions mécaniques sont importantes, et la littérature américaine rapporte certaines ruptures artérielles après manipulation ou chez des individus ayant travaillé longtemps les bras en l'air et la tête en arrière.

Les symptômes sont pauvres et souvent caractérisés par des vertiges, des céphalalgies et des petites pertes d'équilibre. Les tests de mobilité ne montrent pas

de grosses fixations. *Il ne faut jamais manipuler une colonne vertébrale sans fixations, au risque de créer des lésions gravissimes. Évitez toutes les manœuvres en hyperextension cervicale.*

Faites attention aux patientes autour de 40–50 ans prenant la pilule, tabagiques, au taux de cholestérol élevé et présentant des vertiges et des instabilités accompagnés de cervicalgie sans fixation notoire. Ce sont tous les facteurs favorisant une dissection de l'artère vertébrale.

Thymus

Nous avons peu rencontré de maladies objectives du thymus. Les quelques rares cas de thymomes que nous avons vus ont eu une fin tragique.

Comme nous l'avons déjà dit, le thymus est une glande qui s'involue avec l'âge au point d'être parfois difficile à trouver sous le scalpel. Quels effets pouvons-nous avoir avec nos mains sur cette glande qui joue un rôle immunologique important autour de l'âge de 10 ans ?

Un fait nous a surpris : le thymus a son maximum de croissance autour de l'âge où les appendicites (ou supposées telles) sont nombreuses. À cette période de prépubèreté, le système immunitaire est particulièrement stimulé et moins efficace qu'à l'âge adulte. C'est l'âge des adénites et lymphoadénites abdominales qui peuvent faire penser à tort à des appendicites. L'appendice a lui aussi un rôle important sur le plan immunitaire. On a tellement voulu nous faire croire qu'il ne joue pas un grand rôle, mais peut-on imaginer qu'un organe soit inutile ?

Sein

On peut dire que chaque problème du sein est accompagné de fixations cervicales, dorsales ou costales, pour la plupart du côté du sein atteint.

Nous demandons à nos confrères d'être tout particulièrement prudents chez une femme venant consulter pour des douleurs cervicodorsales focalisées autour de C4 et D4, sans aucune notion d'effort ou de traumatisme. Palpez les seins, les creux axillaires et claviculaires à la recherche de nodosités. Il nous est même arrivé d'être en avance sur les manifestations tumorales, tous les examens demandés par le médecin se révélant négatifs ; hélas, plusieurs mois ou années plus tard, la maladie se manifestait.

Quand la maladie est plus marquée, la patiente présente souvent des fixations chondrosternales associées à une névralgie cervicobrachiale du côté lésé. Ce sont les mêmes fixations trouvées chez un homme porteur d'une cardiopathie.

Nous sommes frappés par la fréquence des cancers du sein chez les femmes. Les statistiques sont formelles et on a beau nous dire que le nombre augmente à cause d'une détection mieux faite, nous avons de la peine à le croire.

Certains facteurs jouent certainement un rôle important dans ces cancers : la pilule, le régime alimentaire, les traitements hormonaux substitutifs, la pollution, etc.

Conclusion

Il est vrai que, statistiquement, on rencontre peu de patients porteurs de maladies importantes, voire graves,

consultant pour des problèmes ostéoarticulaires. Ce risque existe cependant et sauver une vie mérite tous les efforts.

Méfiez-vous tout particulièrement des infarctus qui demandent un diagnostic rapide pour la sauvegarde du patient. Par ordre d'importance, voici les maladies que nous avons le plus souvent rencontrées :

- spasme coronarien ;
- pneumothorax spontané ;
- angine de poitrine ;
- coronarite ;
- pleurite ;
- primo-infections ;
- cancer pulmonaire ;
- anévrisme.

Nous décrivons les différents tests vasculonerveux dans le chapitre suivant, car nous les avons complétés par des manœuvres d'amélioration ou d'aggravation propres à la médecine ostéopathique.

Chapitre 5

Diagnostic manuel différentiel

Écoute globale

Écoute locale en décubitus

Problèmes vasculaires du défilé thoracique

Étiologie des fixations mécaniques du thorax

Tests de mobilité

Tests ostéoarticulaires

Tests des fascias

Test de la plèvre

Tests musculaires

Tests des organes intrathoraciques

Méthodologie des tests

Chapitre 5
Diagnostic manuel différentiel

Écoute globale

Pour ceux qui ne sont pas familiers de cette terminologie, sachez que l'écoute globale consiste à ressentir manuellement toutes les tensions tissulaires d'un organisme. Ces différentes tensions doivent attirer votre main là où elles sont les plus importantes. Ce sont les tissus qui parlent et qui vous indiquent la lésion primaire.

Elle se pratique sur un patient debout ou assis, les yeux fermés pour le couper de l'extérieur. Le corps du patient se dirige du côté de la lésion par un mouvement de flexion latérale, accompagné plus rarement de rotation. C'est sur la médiane de l'angle formé par la flexion latérale de la colonne vertébrale que se situe la lésion (voir *Manipulations viscérales* 1 et 2).

Toute notre éducation médicale est fondée sur la verbalisation en laissant exprimer le patient ou en l'interrogant pour en extraire les éléments essentiels. Dans notre métier, nous sommes à la recherche d'un tissu qui souffre et qui a perdu une partie de son élasticité et de son extensibilité. La finalité est de laisser parler le tissu. Une fois que le tissu a attiré à votre main, il faut alors seulement l'analyser anatomiquement et physiologiquement.

Précisions

Un praticien qui utilise les techniques d'écoute doit savoir se positionner mentalement. Lorsqu'on écoute, on *doit être passif* pour ne recevoir que les informations venues des tissus du patient. La main est attirée là où un tissu (fascias, articulations, os, organes, système vasculaire, etc.) a perdu son élasticité d'origine. Tout le corps va être attiré dans sa direction.

Règles générales

- L'organisme est toujours attiré du côté de la lésion la plus importante, considérée comme primaire.
- On prend toujours comme référence le côté du patient et non pas le sien pour situer la lésion.

© 2005 Elsevier SAS. Tous droits réservés.

- Le premier mouvement est toujours le bon ; quand il est trop long à se dessiner, il peut signifier que le patient est libre de toutes fixations (est-ce possible ?), qu'il retient le mouvement ou que le thérapeute n'arrive pas à être neutre et court-circuite tout message.
- Il faut se méfier d'une interférence possible avec sa propre écoute ou d'une idée préconçue vous forçant à entraîner le patient, inconsciemment, là où vous le désirez.
- En principe, une lésion viscérale se traduit par une latéroflexion.
- Une flexion latérale se terminant par une rotation indique une lésion plus précise. Prenons l'exemple d'une flexion latérale dont la médiane indique le foie ; elle est souvent le fait d'un problème hépatique général. Si, en fin de flexion latérale droite, l'écoute se termine par une rotation gauche, on pourra plutôt penser à un problème de voies biliaires extrahépatiques plus précis, de vésicule, d'angiocholite ou de sphincter d'Oddi.

N.B. : Le patient va essayer par tous les moyens de vous attirer là où il a mal. Il tient à vous de ne pas vous laisser trop influencer. Même si les symptômes ne sont pas à négliger, ils sont très souvent loin de la cause. N'oublions pas le concept ostéopathique : c'est aux tissus de parler.

D'abord sentir et seulement ensuite réfléchir

Vous êtes totalement passif et vous laissez aller le corps du patient là où il a envie de se diriger. Ainsi, pour une région thoracique gauche, le haut du corps va s'incliner en avant et à gauche, la tête effectuant le même mouvement.

Le corps se dirige toujours vers la fixation la plus importante. Le plus gros problème est de garder sa neutralité. Ce test global doit être affiné par l'écoute des membres supérieurs, assis, l'écoute globale assise et l'écoute locale.

Écoute générale debout

L'écoute générale debout (figure 5.1) permet de « dégrossir » la zone tissulaire concernée. Le patient se tient debout devant vous. Posez votre main domi-

Figure 5.1. Écoute générale debout.

nante sur le crâne du patient, de manière à avoir le médius dans la direction de la suture sagittale.

La main non dominante se pose au niveau dorsal moyen pour bien délimiter votre territoire par rapport à celui du patient. Laissez environ une cinquantaine de centimètres entre vous et le patient. La force exercée sur le crâne est un peu plus importante que le poids de la main.

Écoute globale en position assise

C'est de cette écoute dont on se sert plus volontiers pour le thorax. Le patient est assis devant vous, jambes pendantes, pour ainsi éliminer toutes les informations venues des membres inférieurs. Votre main dominante est posée sur le crâne, le médius dans la direction de la suture sagittale, la paume sur l'occiput. Fermez les yeux ainsi que le patient. Voici l'écoute ressentie pour les différentes localisations suivantes.

Crâne

Quand la main posée sur le crâne du patient donne l'impression de vouloir s'enfoncer, pensez à un problème sutural ou intracrânien. Nous avons été plusieurs fois à l'origine d'une découverte tumorale, chez des patients ayant eu au préalable un bilan complet négatif par EEG et scanner.

Colonne vertébrale

La tête part en légère flexion latérale, accompagnée d'une petite rotation du côté opposé à la flexion latérale. En cas de fixations intertransversaires, de problèmes vertébraux de la jonction cervicodorsale, la tête part en extension et la fin du mouvement se concentre sur les cervicales basses. C'est le type d'écoute classique ressenti après les lésions du « coup du lapin ».

Ceinture scapulaire et membre supérieur

La tête accomplit une grande flexion latérale pure comme si le pariétal voulait toucher l'épaule concernée. On peut se servir, pour un diagnostic plus fin, de l'écoute globale antérieure en position assise.

Système pleuropulmonaire

En général, le sujet part en flexion antérieure et en flexion latérale du côté lésionnel. En principe, il n'existe pas de rotation pour les lésions pulmonaires, mais on en trouve une dans les problèmes pleuraux. Pour établir un diagnostic différentiel avec la colonne vertébrale, il suffit d'appliquer *une pression inhibitrice* sur les apophyses transverses concernées par la rotation. En cas de lésions vertébrales, la rotation disparaît. Pour confirmer une lésion pleurale, demandez au patient de faire une grande inspiration ; la tension des ligaments suspenseurs de la plèvre augmente alors la flexion latérale et la rotation ressenties lors de l'écoute. On peut aussi faire un point d'inhibition en direction du dôme pleural. Nous avons souvent été au contact de patients atteints de maladies pleuropulmonaires au centre hospitalier où nous avons travaillé et nous vous parlons de ce que nous avons ressenti et non pas imaginé.

Cœur

La tête et la partie dorsale céphalique se dirigent en flexion avec une légère rotation gauche. Le diagnostic différentiel avec les fixations costo-chondro-sternales n'est pas simple.

Figure 5.2. Écoute des membres supérieurs, en position assise.

En principe, pendant ce test, on applique une pression d'inhibition sur l'articulation fixée. Si l'écoute disparaît, on peut penser à un problème articulaire. Mais un problème cardiaque peut s'accompagner aussi de fixations chondrales ; l'interrogatoire vous permettra de faire la différence.

Sein

L'écoute générale d'un problème de sein est la même que celle du poumon, c'est-à-dire en flexion et légère latéroflexion. Le diagnostic différentiel est plus aisé : il suffit de soulever légèrement le sein concerné ; si l'écoute s'arrête, la glande mammaire peut alors être suspectée. Il est rare que les deux seins donnent une écoute simultanément ; il y a toujours un sein qui prédomine, ce qui est vrai pour tous les organes pairs.

Écoute des membres supérieurs, en position assise

Le patient est assis, jambes pendantes face à vous, ses deux coudes reposent sur la paume de vos mains et ses paumes sont posées sur vos avant-bras. Normalement, en attirant très légèrement les coudes vers vous, vous devez sentir la même résistance. De même, en relâchant doucement cette traction, les coudes doivent revenir en même temps à leur position de départ (figure 5.2).

En cas de fixation de l'épaule, du membre supérieur, de l'hémithorax ou de la colonne cervicale, c'est du côté où la

traction est la plus importante et où le retour à la position de départ est la plus rapide que se trouve la lésion.

Vous pouvez faire préciser la fixation en laissant varier l'appui de la main, de l'avant-bras ou du coude sur votre propre avant-bras ou votre main.

Écoute locale en décubitus

Une fois l'écoute générale réalisée, on connaît théoriquement le côté de la lésion et sa hauteur. On peut déterminer si la lésion est thoracique ou abdominopelvienne, si elle est à gauche ou à droite. Nous resterons dans le cadre des lésions thoraciques.

Règles générales

Placez-vous toujours, pour les droitiers, à droite du patient.

- C'est toujours la paume et uniquement elle qui indique la lésion.
- La référence est toujours le côté du patient.
- Un glissement latéral pur traduit, le plus souvent, une atteinte viscérale générale, le poumon droit par exemple.
- Un glissement latéral, accompagné d'une rotation–inclinaison latérale cubitale ou radiale, est en faveur d'une atteinte tubulaire, trachée, bronches ou canaux vasculaires.
- Un mouvement, en légère compression, indique fréquemment un problème ostéoarticulaire, une lésion pleuropulmonaire précise ou un processus invasif. Pour un problème chondrosternal, par exemple, la paume glisse vers l'articulation et vient se plaquer contre elle.
- Un mouvement en glissement de type « tampon buvard » est souvent le fait d'un plexus nerveux, dont nous reparlerons.
- La lésion se situe là où la paume s'arrête, mais il faut parfois procéder par étapes ; expliquons-nous. Supposons que votre paume soit attirée vers la droite et que vous sentiez toujours une attraction, mais du fait de la limite du mouvement articulaire du poignet, votre main est immobilisée. Déplacez alors votre main parallèlement à la ligne médio-sterno-xyphoïdienne, en plaçant la paume là où le premier mouvement l'a laissée, et ainsi de suite jusqu'à ce que le mouvement s'arrête de lui-même.

Position de la main

Placez la main sur le thorax du patient couché sur le dos, le médius le long de la ligne médio-sterno-xiphoïdienne, la paume à peine en dessous de l'appendice xyphoïde. Laissez glisser passivement la main là où la lésion tissulaire l'attire.

Voici les différentes parties du thorax que vous pouvez ressentir.

Poumons

La paume glisse, généralement, en direction des sommets pulmonaires, souvent vers les articulations acromioclaviculaires. Dès que vous êtes en présence d'un patient présentant une lésion pulmonaire objectivée, entraînez votre écoute pour ressentir ces mouvements (figure 5.3, flèche 1).

Pour établir le diagnostic différentiel entre un poumon et une acromioclaviculaire, inhibez l'articulation, en poussant

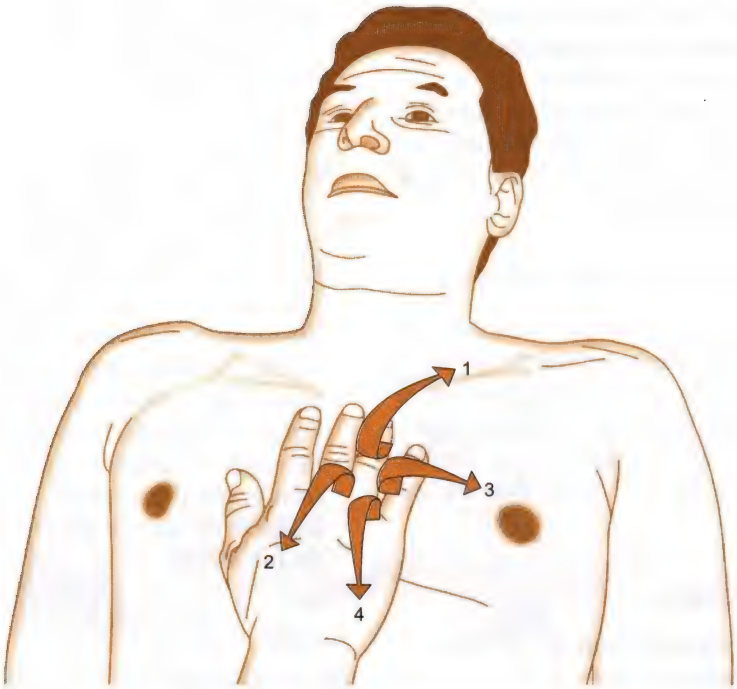

Figure 5.3. Écoute locale en décubitus.

l'extrémité latérale de la clavicule vers l'acromion afin d'en relâcher les tensions ligamentaires.

Système pleural

Il faut distinguer la plèvre céphalique, la plèvre moyenne et la plèvre caudale.

Plèvre céphalique

La paume est attirée vers la colonne cervicale, selon une ligne passant vers le tiers médial de la clavicule. Chaque fois qu'il existe une atteinte pleurale conséquente, les attaches pleurocervicales sont concernées ; elles se fibrosent et se rétractent, nous l'avons vérifié plusieurs fois en dissection (figure 5.3, flèche 1).

Pour confirmer l'atteinte pleurale, on peut inhiber soit les muscles intertransversaires de la colonne cervicale basse, soit le système d'attache cervicopleural, en plaçant le pouce en arrière du milieu de la clavicule en direction de la partie céphalique de la 1re côte. On peut aussi demander au patient de rester un petit moment en expiration moyenne pour relâcher la tension pleurale, ou au contraire d'inspirer à fond pour l'augmenter.

Plèvre moyenne

La main se dirige vers la partie moyenne du thorax en donnant l'impression de se plaquer contre celui-ci, comme si elle était aimantée. L'appui est plus large que lors d'une fixation chondrocostale ou

chondrosternale. Mais ce diagnostic de « plèvre moyenne » reste assez délicat à formuler.

Plèvre caudale

La main se dirige, latéralement et en arrière, vers les 8e et 9e côtes. En raison de sa localisation basse, l'écoute de la plèvre caudale peut se confondre avec le foie, l'estomac, les angles coliques, les reins et le hiatus. Il faut dans ce cas inhiber l'organe qui se trouve le plus proche de la zone d'écoute pleurale. On peut aussi éliminer la plèvre en faisant un point d'inhibition en arrière dans le 11e espace intercostal, et en demandant au patient de rester un petit moment en expiration moyenne, ou encore en inhibant le système suspenseur (figure 5.3, flèche 2).

Nous avons essayé d'appliquer les techniques d'écoute locale en procubitus ou latérococubitus, mais les résultats ont été assez décevants. On peut ressentir toutes les atteintes pleurales en décubitus.

Bronches

Ce sont surtout les bronches souches qui donnent une écoute, localisée près de leur intersection. La main glisse en direction céphalique jusqu'à ce que les doigts s'approchent de l'angle de Louis, puis les paumes se dirigent en dehors de l'axe médian du thorax.

- Pour la bronche souche gauche, la main forme un angle de 60° environ avec l'axe médian.
- Pour la bronche souche droite, la main forme un angle d'une trentaine de degrés.

Pour les petites bronches, on sent la main se plaquer contre le thorax, comme pour une fixation chondrocostale par exemple.

Médiastin

Cette région anatomique comprend de nombreux conduits artériels, veineux, lymphatiques et digestifs. Une écoute du médiastin ne donne qu'une localisation sans plus de précision. La main se dirige en direction céphalique, en s'appliquant sur le sternum et en le comprimant légèrement. Il est difficile d'interpréter cette écoute car de trop nombreux éléments constituent le médiastin. Nous avons pu constater, chez des patients ayant des séquelles de tuberculose avec notamment des rétractions pleuromédiastinales, que la main effectue une rotation radiale ou cubitale. Chez les patients souffrant d'une maladie de Hodgkin, la main se plaque en arrière sans aucune rotation.

Dans les techniques intrathoraciques, il existe une écoute qui nous donne des informations sur le médiastin. Nous la décrivons plus loin.

Cœur

Dans les cardiopathies réelles, l'écoute locale est assez nette et facile à ressentir. La main se dirige légèrement vers la gauche, tout en accomplissant une rotation ulnaire. Plus la rotation ulnaire est importante, plus l'atteinte structurelle est envisageable. Le simple glissement latéral indique souvent un petit trouble fonctionnel. Nous pouvons parfois, en cas de lésion coronarienne, indiquer laquelle des deux a été touchée ; nous l'avons souvent expérimenté chez des patients ayant une lésion coronarienne objectivée (figure 5.3, flèche 3).

- Pour la coronaire gauche, l'index fait avec la ligne médio-sterno-xiphoïdienne un angle d'une trentaine de degrés vers la gauche. La paume de la

main est alors fortement attirée vers la 2e articulation chondrosternale gauche (voir figure 2.23).

- Pour la coronaire droite, la main dépasse vers la droite la ligne médiane selon un angle d'une quarantaine de degrés à partir de la 2e chondrosternale droite.

Parfois, on ne sent que l'attraction de la paume contre le thorax, en direction du départ des coronaires, sans rotation. Chaque fois que vous êtes en présence d'un patient ayant eu un infarctus ou souffrant des coronaires, appliquez-vous à entraîner votre main, même si les lésions sont anciennes, car les tissus n'oublient jamais. Le diagnostic thermique manuel est aussi d'un grand secours dans ce genre de diagnostic.

Péricarde

Notre expérience est un peu moins grande que pour les atteintes cardiaques, mais nous avons pu tester le péricarde dans plusieurs cas d'affection réelle. La seule portion accessible du péricarde, sans interposition de la plèvre, a la forme d'un petit triangle. Son sommet se situe au niveau de la 4e chondrosternale gauche, sa base, des 6e et 7e cartilages costaux, son côté droit, du bord gauche du sternum et son côté gauche, du cul-de-sac antérieur gauche qui adhère au triangulaire du sternum.

Lors d'une atteinte péricardique, on sent souvent dans un premier temps la paume de la main attirée par ce triangle, puis essayer d'aller vers la partie céphalique du thorax. Nous pensons que ce phénomène est dû aux ligaments cervicopéricardiques. Encore une fois, nous sommes surpris de constater combien de fixations cervicales gauches, chez l'homme, ont un rapport avec les cardiopathies.

Comme pour le médiastin, il existe une écoute intrathoracique qui sera décrite plus loin.

Plexus cardiaque

De nombreuses personnes présentent des précordialgies qui peuvent ou non être en relation avec le plexus cardiaque superficiel. Ces précordialgies réagissent bien aux techniques de libération émotionnelle esquissées plus loin.

La main glisse légèrement en flexion latérale vers les 2e et 3e articulations chondrosternales, sur lesquelles la paume vient s'immobiliser. Mais à la différence des autres écoutes, la main ne cherche pas à s'appliquer en profondeur. Parfois, on peut ressentir à la fin de l'écoute locale un mouvement supplémentaire en direction horaire ou antihoraire.

Plus rarement, on peut sentir la main se plaquer contre les 4e et 5e espaces intercostaux. C'est peut-être dû au fait que le système nerveux intracardiaque est très important. Dans le premier cas, on peut penser ressentir le plexus cardiaque en dessous de la crosse aortique avant sa distribution dans le cœur.

Jonction œsophago-cardio-tubérositaire

La paume vient se plaquer juste en dessous de l'appendice xiphoïde, légèrement à droite et en direction de la colonne vertébrale (figure 5.3, flèche 4).

Figure 5.4. Test d'écoute hyoïdien.

Il existe, souvent, des problèmes de hiatus en association avec certaines pneumopathies et cardiopathies, expliquées, peut-être, par l'innervation vagale commune, et aussi avec les traitements médicamenteux qui peuvent affecter la région hiatale.

Système ostéoarticulaire

La paume de la main effectue une rotation ulnaire ou radiale relativement superficielle en direction de l'articulation concernée.

Exemple : dans le cas d'une fixation de la 4e chondrocostale gauche, pour faire la différence avec le péricarde et le cœur, il faut savoir apprécier l'amplitude du mouvement et sa précision.

Pour le cœur, la paume glisse assez largement et s'enfonce en direction postérieure.

Pour l'articulation chondrocostale, la paume accomplit un glissement accompagné d'un petit mouvement de rotation ulnaire sans se diriger profondément.

Test d'écoute hyoïdien

L'os hyoïde est un « os viscéral ». Il est le témoin des nombreux problèmes sus- et sous-jacents qui peuvent le fixer. Par lui-même, il n'est pas de grand intérêt ; c'est par tous les tissus qui viennent s'attacher sur lui qu'il mérite notre attention (figure 5.4).

Le patient est en décubitus, bras et jambes allongées. Placez-vous de trois quart devant lui et mobilisez passivement, de l'index et du pouce, l'os hyoïde pour stimuler les propriocepteurs des formations qui s'attachent sur lui.

Relâchez légèrement l'appui et laissez vos doigts partir en écoute. Cette dernière va vous donner des informations très générales qu'il faut ensuite préciser et analyser.

Nous allons voir les principales données apportées par l'écoute locale hyoïdienne et celles que l'on trouve le plus fréquemment.

- *En direction céphalique :* c'est un problème craniofacial : glandes salivaires, appareil dentaire, maxillaires, sinus, yeux et crâne.

- *En direction médiale :* thyroïde, problèmes vasculaires, surtout de la carotide.
- *En direction caudale :* thyroïde, organes thoraciques supérieurs.
- *En direction latérale :* thyroïde, plexus cervicobrachial, épaules.

Induction

L'écoute est un acte de diagnostic passif : on laisse les tissus exprimer leurs problèmes.

L'induction est un acte thérapeutique actif. Elle consiste à exagérer de manière franche le mouvement ressenti par l'écoute, jusqu'à ce que le mouvement diminue et s'arrête.

Problèmes vasculaires du défilé thoracique

Les problèmes vasculonerveux du thorax sont presque toujours essentiellement vasculaires et surtout situés au niveau du défilé thoracique, là où les gros troncs vasculaires sont particulièrement exposés. Nous étudierons les différentes causes de compression vasculaire et leurs différents signes cliniques.

Nous sommes surpris de constater que, parmi nos patients, environ 20 % présentent un syndrome du défilé thoracique. Nous avons, bien sûr, douté de nous, mais l'absence ou non d'un pouls à la palpation laisse peu de place à l'imagination.

Les dopplers demandés ne montrent pas toujours la compression vasculaire, car ils sont souvent effectués en décubitus, supprimant ainsi une grande part de la tension des tissus mous ; ou alors, les manœuvres d'*Adson-Wright* (bras en abduction–rotation externe) sont mal exécutées.

Dans nos autres ouvrages, nous avions parlé des expériences faites avec l'effet Doppler ; il en résultait que même une faible libération fasciale abdominale peut avoir un effet immédiat sur la circulation de l'artère sous-clavière. Mais si le doppler, qui est un examen essentiellement artériel, ne dévoile rien même chez les patients présentant tous les symptômes vasculaires du défilé, il est peut-être possible d'incriminer un autre élément vasculaire. Pour cette raison, nous nous sommes servis du scanner pour essayer d'objectiver ce qui se passe dans le défilé thoracique lors de certains mouvements.

Scanner

Nous voulions savoir s'il existe, chez certaines personnes ne présentant aucun trouble fonctionnel dû au défilé, une compression vasculaire normale. Nous avons choisi deux patients avec un test d'Adson-Wright négatif, pour les examiner d'abord en décubitus, bras le long du corps, puis un bras en abduction–rotation externe, et enfin, un bras en abduction–rotation externe, tête en rotation du côté opposé (figures 5.5 et 5.6).

Nous avons demandé des mesures du diamètre du défilé thoracique, de la clavicule au bord supérieur de l'omoplate et à la transverse de C7. Ces mesures ont été très difficiles à prendre et, après différents essais, on nous a permis de tirer les conclusions suivantes.

- Dans la manœuvre d'Adson-Wright, il existe une *diminution anatomique du défilé thoracique*. Et l'on peut voir sur les deux clichés *une compression de l'artère*

Figure 5.5. Coupe horizontale du thorax en D1. Sujet en décubitus dorsal, bras le long du corps. Les taches noires importantes représentent les poumons et la trachée. Notez que les clavicules sont dans le même plan.

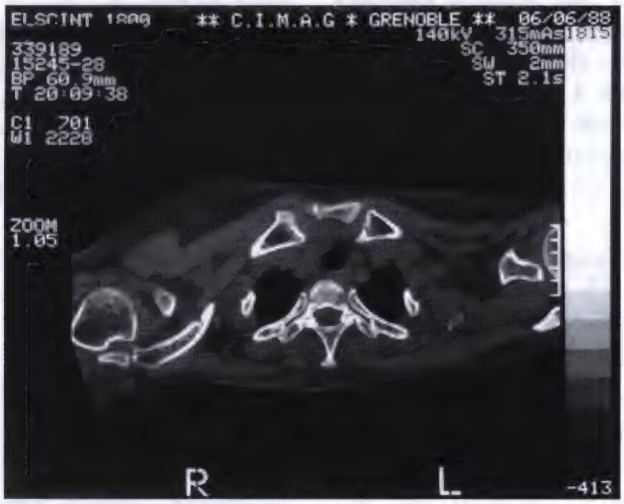

Figure 5.6. Même coupe, avec le bras droit en position de Sotto-Hall-Adson-Wright. Notez le recul de la clavicule droite comprimant le défilé thoracique contre la colonne et la 1re côte. L'omoplate apparaît dans le champ, poussée en avant par la rotation externe du bras, contribuant elle aussi à la fermeture du défilé.

et de la veine sous-clavière par le recul de la clavicule.

- Donc, le défilé thoracique est une zone où *les vaisseaux sont comprimés naturellement* dans certaines positions ; c'est pour cette raison que *même une tension myofasciale minime peut créer des problèmes vasculaires*. À nous de savoir bien explorer cette région.

- Une autre conclusion, que l'anatomie et les dissections nous avaient laissé prévoir, est que *la veine sous-clavière est le premier élément lésé* dans les problèmes de compression du défilé thoracique.

Nous pensons tenir, ici, l'explication des nombreux symptômes, semblables à ceux de la compression de l'artère sous-clavière, présentés par certains patients dont les examens objectifs sont négatifs. Une compression de la veine sous-clavière est difficile à objectiver par des examens non invasifs ; nous en verrons les symptômes un peu plus loin.

Test d'Adson-Wright

Vous connaissez déjà, pour la plupart d'entre vous, ce test consistant à apprécier le pouls radial, lors d'une manœuvre qui entraîne le bras en abduction–rotation externe et la tête en rotation du côté opposé ou en latéroflexion du même côté. Nous l'avons complété par des manœuvres d'inhibition ou d'aggravation tissulaire, indispensables pour le rendre plus précis. On parle alors d'Adson-Wright complété. Ce test est dit « positif » quand le pouls radial disparaît ou diminue lors de sa réalisation.

Interprétation de l'Adson-Wright complété

Un test d'Adson-Wright positif peut être dû à n'importe quelle atteinte tissulaire, qu'elle soit ostéoarticulaire, viscérale ou myofasciale. On le réalise presque toujours en position assise pour que les tissus mous soient placés en position de travail normal.

On réalise le diagnostic différentiel avec le test d'Adson-Wright en utilisant soit les techniques d'inhibition, soit les techniques d'aggravation. Ce sont des techniques qui nous avons mises au point en partant de pathologies réelles.

Techniques d'inhibition

Les techniques d'inhibition consistent à inhiber les tensions tissulaires par un appui doux, allant légèrement dans le sens de l'*écoute*, réalisé par un pouce ou un doigt. Cet appui est censé arrêter la tension tissulaire directe ou réflexe causant le problème vasculaire. Si l'inhibition fait revenir le pouls dans la manœuvre d'Adson-Wright, la structure inhibée peut être causale.

Techniques d'aggravation

Les techniques d'aggravation consistent à exagérer une tension tissulaire par un appui digital renforçant la lésion, et à vérifier si elles rendent positif l'Adson-Wright.

Prenons un exemple : l'Adson-Wright est positif et les tests ont incriminé l'insertion caudale du scalène antérieur sur le tubercule de Lisfranc. La technique d'inhibition consiste à placer le pouce sur la partie caudale du scalène et à le diriger doucement vers le tubercule de Lisfranc, comme pour rapprocher les fibres inférieures de leurs insertions costales.

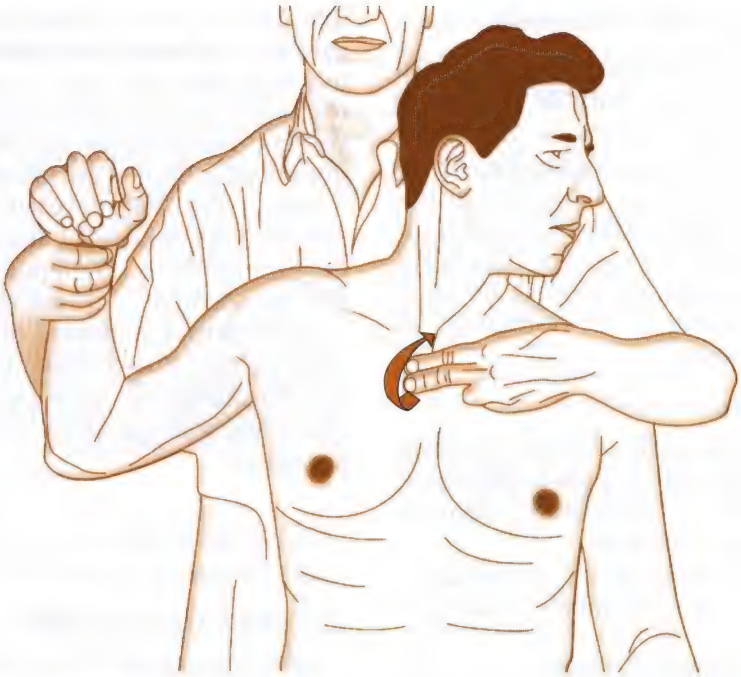

Figure 5.7. Test d'Adson-Wright : exemple de la sternoclaviculaire.

La technique d'aggravation se réalise en poussant la 1re côte caudalement ou en étirant en direction céphalique les fibres du scalène, pour en augmenter la tension. Par exemple, sur un Adson-Wright positif, relâchez la rotation externe du bras jusqu'à ce que le pouls radial revienne. Laissez le bras dans cette position et, du pouce de l'autre main, exagérez la tension du scalène antérieur en poussant caudalement la 1re côte. Si le pouls s'arrête à nouveau, vous êtes sur la bonne lésion tissulaire. Il faut ensuite faire le diagnostic différentiel avec les autres tissus mous, comme nous le verrons plus loin.

Prenons un autre exemple : un patient a fait une chute sur l'épaule et vous avez l'impression que, dans certaines positions, la clavicule exerce une compression sur l'artère sous-clavière. Placez le patient assis, en position d'Adson-Wright, et comprimez l'articulation sternoclaviculaire vers l'arrière. La disparition du pouls signifie qu'il existe un problème tissulaire contraignant à ce niveau (figure 5.7).

Ce n'est pas forcément l'articulation elle-même qui peut rendre positif l'Adson-Wright. Explorez systématiquement tous les tissus, comme l'aponévrose cervicale moyenne, le ligament costoclaviculaire, les muscles sous-hyoïdiens, les attaches pleurocervicales, le nerf phrénique, les ligaments sternoclaviculaires postérieurs, etc.

Tension artérielle bilatérale

Lorsque le test d'Adson-Wright est positif d'un côté, il est judicieux de prendre la tension artérielle systolique des deux côtés. La différence éventuelle de la tension des deux bras s'appelle l'anisotension. La tension artérielle systolique du côté lésionnel est souvent plus faible d'un à deux points. En général, le traitement ostéopathique la normalise au cours de la séance.

Anisotension

En statistique, c'est du côté où la tension est la plus faible que se situe le problème.

De nombreux paramètres peuvent expliquer ce phénomène :

- compression de l'artère sous-clavière ;
- cicatrices du membre supérieur concerné ;
- cervicalgie, cervicarthrose ;
- névralgie cervicobrachiale ;
- problèmes d'organes homolatéraux (surtout les reins et le foie).

On peut se poser la question suivante : pourquoi une tension est-elle différente d'un côté, hormis les obstacles compressant les artères sous-clavières et du membre supérieur ? L'explication doit se trouver au niveau de la musculature de l'artère dépendante du système sympathique. Les vasoconstrictions, quand elles sont unilatérales, changent la valeur de la tension artérielle. Le ganglion stellaire est situé contre la face antérieure de C7, ce qui le rend sensible à toutes les variations de tension tissulaire du défilé thoracique. C'est peut-être lui le facteur déclenchant agissant sous la contrainte mécanique des tissus avoisinants.

Pour les organes, la logique n'est pas toujours respectée. Les reins sont dépendants du système sympathique périaortique qui est en communication avec le ganglion stellaire. Nous pensons, pour le foie et le péritoine, que ce sont des anastomoses entre le nerf phrénique et le système sympathique qui peuvent expliquer la possibilité d'anisotension.

Avec Louis Rommeveaux, nous avons fait des expériences à l'aide de dopplers qui ont montré que l'on pouvait modifier très rapidement l'anisotension par de simples petites mobilisations du foie et du péritoine. Elles n'étaient pas suffisantes pour mettre en cause un effet mécanique ; c'est donc par effets réflexes qu'elles agissaient.

Différentes causes d'un Adson-Wright positif

Système ostéoarticulaire

Il peut exister des exceptions mais, la plupart du temps, le système vasculaire est perturbé par des fixations de C7/D1, de la 1re costovertébrale, de la sternoclaviculaire et de la 1re chondrosternale, souvent fixées en même temps.

■ C7/D1

Pour savoir si C7/D1 est la cause d'un Adson-Wright positif, exercez de votre pouce un point d'inhibition sur l'épineuse et la transverse de C7. Le pouce appuie doucement vers le côté opposé au bras testé. Parfois, paradoxalement, c'est en ramenant légèrement vers vous C7 que le pouls radial réapparaît.

■ 1re costovertébrale

Exercez une inhibition sur la partie postérieure de la côte contre D1, ou une aggravation qui irrite le ganglion cervical inférieur en poussant la 1re costovertébrale en direction distale.

Sternoclaviculaire et 1re chondrosternale

On peut dire que ces articulations sont presque toujours fixées en même temps. Le diagnostic différentiel se fait soit en aggravation, soit en inhibition.

- *En aggravation :* supposez que l'Adson-Wright soit positif. Relâchez alors doucement la rotation externe du bras jusqu'à ce que le pouls réapparaisse. À ce stade-là, du pouce de l'autre main, exercez une pression postérieure sur ces deux articulations. Si le pouls disparaît à nouveau, elles peuvent être retenues comme causales.
- *En inhibition :* vous appliquez le pouce contre la partie médiale de la clavicule sur son bord inférieur, en exerçant une poussée céphalique et médiale. Si la lésion est ici, le pouls doit revenir. Il existe aussi une autre manœuvre consistant à créer une poussée sur la sternoclaviculaire opposée qui peut rétablir le pouls radial.

Cervicales basses

Ce sont exceptionnellement les lésions ostéoarticulaires pures des cervicales basses qui peuvent donner un Adson-Wright positif. Elles sont presque toujours liées à une atteinte de l'aponévrose cervicale moyenne ou de la plèvre, que nous verrons plus loin. Faites une inhibition sur les intertransversaires et vérifiez l'Adson-Wright.

Il existe un autre test plus spécifique : placez la tête du patient en légère latéroflexion, du côté de la cervicale basse suspectée ; poussez alors de votre main libre caudalement, de manière à concentrer l'appui sur l'interapophysaire mise en cause. Si elle est primaire, la compression interapophysaire fait stopper le pouls. Nous vous conseillons ce test dans les séquelles du coup du lapin chez un sujet présentant une symptomatologie vasculaire.

Costo-chondro-sternales

Les tests de mobilité vous ont révélé une fixation de la 3e chondrosternale, chez un sujet présentant un Adson-Wright positif. Laissez revenir le bras en rotation interne jusqu'à ce que le pouls se rétablisse. Maintenez la position du bras dans cette limite, sans aller trop loin dans la rotation. Faites alors une *technique d'aggravation* d'un doigt de votre main libre, en comprimant la 3e chondrocostale en direction arrière et légèrement médiale. Si elle est en cause, le pouls stoppe immédiatement.

On peut réaliser aussi ce test *en inhibition*, en comprimant la partie sternale de la 3e chondrosternale latéralement, pour rapprocher les deux éléments, ou encore en poussant la 3e côte médialement et légèrement en avant.

Parfois, l'Adson-Wright peut être perturbé par un cal osseux claviculaire, une mégatransverse de C6 ou C7, ou bien une trop grande obliquité de la 1re côte.

Système myofascial

Sous-clavier

En regardant une coupe sagittale du défilé, on se rend compte que tout spasme, adhérence, fibrose de ce muscle peut contribuer à comprimer le défilé, *en rapprochant la clavicule de la 1re côte*. Ce muscle peut être lésé dans tous les traumatismes du thorax. Mais un autre fait est important : son innervation vient en grande partie du nerf phrénique qui participe grandement à l'innervation

viscérale abdominale, péritonéale et thoracique. Nous pensons qu'une irritation viscérale peut, par voie réflexe, créer un spasme de ce muscle. Cela pourrait expliquer les résultats instantanés observés lors de manipulations viscérales très douces, mais aussi leur inconstance. Il faut se rappeler, à tout moment, l'étroitesse et la haute densité du défilé permettant peu de compensations. C'est pour cette raison qu'un simple spasme musculaire est suffisant pour le comprimer.

Certaines contractures des grands muscles venant s'insérer sur la clavicule peuvent aussi être à l'origine d'un Adson-Wright positif, mais la situation se rétablit d'elle-même, quand ils retrouvent spontanément leur tonus d'origine.

Diagnostic différentiel

Si vous pensez que le sous-clavier est en cause, comprimez la clavicule caudalement et légèrement médialement pour en relâcher les fibres. Il existe une autre technique plus difficile à réaliser : pincez légèrement le sous-clavier, en plaçant votre pouce dans le creux sus-claviculaire contre la clavicule, et en plaçant l'index de la même main par voie antérieure, entre la 1re côte et la clavicule à leur partie médiale. Vous réalisez ainsi une véritable pince inhibitrice du sous-clavier.

Fascias

Les fascias sont souvent la cause des problèmes vasculaires du défilé.

Aponévrose cervicale moyenne

Quand l'aponévrose cervicale moyenne est en cause, l'Adson-Wright est positif, quand la tête est positionnée en latéro–flexion–rotation du côté opposé. Pour confirmer sa participation, faites revenir la tête en position neutre ou soulevez le bras concerné, céphaliquement et médialement, pour rapprocher la clavicule de la colonne cervicale. Ce test n'est pas spécifique et peut servir aussi pour le ligament suspenseur de la plèvre. On peut aussi inhiber cette aponévrose en plaçant un pouce légèrement au-dessus du tubercule de Lisfranc, pour la soulever délicatement en direction céphalique et médiale. Avec l'habitude, on réalise une inhibition par le simple poids du pouce.

Plèvre

Ligament suspenseur

Très fréquemment en cause dans les problèmes du défilé, son diagnostic différentiel se fait passivement ou activement.

- *Passivement :* il faut exercer une inhibition contre le dôme pleural, lorsqu'il est accessible, en arrière de la 1re côte. Mais il existe peu de différence avec l'aponévrose cervicale moyenne.
- *Activement :* il convient de jouer avec la *respiration*. Sur un Adson-Wright positif, relâchez la rotation externe du bras jusqu'à ce que le pouls revienne. À ce moment-là, vous demandez au patient d'inspirer amplement. Si la plèvre est concernée, le pouls s'arrête à nouveau par la mise en tension du ligament suspenseur qui contraint le défilé.

Péricarde et cul-de-sac antérieur

Nous les regroupons car il est difficile d'établir un diagnostic différentiel entre les deux. Le patient est assis en position du test d'Adson-Wright, le dos appuyant contre votre poitrine. De la main libre, placée sur le manubrium sternal, vous poussez le sternum céphaliquement et légèrement en arrière. Il est certain qu'en

agissant de la sorte, on libère toutes les composantes du défilé en allégeant le poids des tissus mous, comme si le sujet était en apesanteur.

Avant de conclure à un problème pleuropéricardique, faites les tests concernant les éléments de la partie céphalique du défilé.

Les tests du cul-de-sac inférieur ne nous ont pas convaincu. Ils mettent trop en cause le système viscéral juxtadiaphragmatique. Par exemple, une compression inhibitrice du cul-de-sac inférieur droit inhibe en même temps le foie, le rein droit et l'angle hépatique du côlon, pour ne citer qu'eux. N'oubliez surtout pas, dans les problèmes du défilé, les nombreuses fixations viscérales abdominopelviennes déjà étudiées dans nos autres ouvrages ; ce serait faire injure au concept de lésion totale.

Viscères intrathoraciques

Poumon

En principe, dans notre pratique quotidienne, nous intégrons le poumon et la plèvre dans les techniques d'inhibition et d'aggravation. Comment les séparer ? Il arrive, lors de lésions pulmonaires importantes, que les tests appliqués aux scissures fonctionnent aussi pour la plèvre car ils agissent par l'intermédiaire des côtes.

Inhibition–aggravation d'une région scissurale

Nous prenons l'exemple de la scissure droite, vous laissant le soin de transposer ces techniques aux autres.

Le sujet est assis dans la position pour réaliser le test d'Adson-Wright, le dos plaqué contre votre poitrine. De la main libre, vous comprimez en direction caudale et médiale les 5e et 6e côtes, en partant du bord latéral de l'omoplate jusqu'à l'articulation de la 5e chondrosternale. En principe, dans les problèmes de scissure droite, l'Adson-Wright est positif à droite. Ce sont votre avant-bras et votre main gauche placés devant le thorax qui exercent la traction inhibitrice.

Cœur

On ne peut le séparer du péricarde et souvent de la plèvre. Il existe cependant un test d'inhibition que l'on réalise à sa partie céphalique.

Placez la paume de la main sur la *2e chondrosternale gauche* et les doigts sur le sternum, en direction de la 2e chondrosternale droite et légèrement en arrière. Le pouls radial se modifie en s'accélérant ou, plus rarement, en se ralentissant. Quand il s'arrête un court instant, cela signifie une contrainte mécanique. Nous ne sommes pas sûrs d'avoir uniquement une action sur la structure cardiaque. Le plexus cardiaque doit certainement être impliqué dans cette manœuvre, d'autant plus que ce test fonctionne surtout quand la main va dans le sens de l'écoute.

Jonction œsophago-cardio-tubérositaire

Ne l'oubliez pas : la jonction œsophago-cardio-tubérositaire est souvent la cause de problèmes intrathoraciques. L'inhibition s'applique en regard du hiatus, en appui sous-costal, réalisé en dessous et en arrière de la 7e *chondrosternale gauche*. Le sujet penché en avant, le pouce va pousser les tissus en regard du hiatus, caudalement et latéralement pour l'inhibition, et en direction céphalique, postérieure et médiale pour l'aggravation. Ne confon-

dez pas cette manœuvre avec celle du plexus solaire, beaucoup plus superficielle.

Autres facteurs d'abolition du pouls radial

D'autres phénomènes peuvent donner une abolition du pouls radial dans le test d'Adson-Wright.

Maladie de Raynaud

Cette affection est caractérisée par des troubles circulatoires d'allure paroxystique donnant des ischémies siégeant au niveau de la main. Le patient a la sensation de doigts morts, très douloureux ; il craint tout particulièrement le froid. On pense qu'elle est due à un trouble du sympathique cervical, d'origine inconnue. *Le pouce est rarement touché.* Les crises ont lieu aussi l'été.

La maladie de Raynaud donne un Adson-Wright positif, *mais le plus souvent bilatéral,* ce qui est rare dans les problèmes tissulaires du défilé. Un Adson-Wright bilatéral est fréquemment en relation avec le système nerveux sympathique. Il faut, dans ce cas, bien tester les cervicales basses et la 1re costovertébrale en relation avec le *ganglion cervical inférieur.* Il est parfois possible de l'inhiber en faisant un appui du pouce en direction de la partie antérieure de la transverse de C7, tout contre la 1re costovertébrale. Votre appui doit être extrêmement léger : les tissus nerveux sont à la fois plus réactifs et plus fragiles.

Il existe une atteinte de la veine axillaire, appelée *maladie de Paget-von Schrötter,* en apparence primitive, parfois consécutive à un traumatisme, provoquant un œdème du bras, de l'épaule et du cœur ainsi qu'une coloration bleutée de la main. Un cardiologue nous a donné un tableau simple des problèmes vasculaires de la main :

- *main blanche : problème artériel ;*
- *main bleue : problème veineux ;*
- *main douloureuse : problème neurologique.*

Syndrome de Takayashu

Appelée aussi maladie des femmes sans pouls, cette affection rare survient chez la femme jeune. Elle se caractérise par une oblitération des gros troncs issus de la crosse de l'aorte, notamment de la sous-clavière. Elle est due essentiellement à une lésion inflammatoire de l'adventice, aboutissant secondairement à une thrombose. *Cliniquement,* il existe une abolition du pouls des deux bras et des carotides, une claudication intermittente des membres inférieurs, des syncopes et des troubles de la vision.

Anomalie positionnelle de l'artère

Nous avons remarqué cette anomalie chez plusieurs patients où l'artère radiale n'était pas dans sa gouttière normale. Il faut alors rechercher le pouls radial plus profondément et plus en dedans. Dans la réalisation de l'Adson-Wright, restez toujours bien au contact de l'artère, car la mobilisation du bras, lors de la réalisation du test, peut déplacer votre appui.

Adénopathie

Toute invasion inflammatoire ganglionnaire peut provoquer une abolition du pouls radial, par compression de l'artère sous-clavière ou de l'artère axillaire, et peut-être aussi par irritation du système nerveux.

Atteinte des artères sous-clavière, axillaire ou brachiale

Quand le test d'Adson-Wright est positif, vérifiez si le pouls sous-clavier est bien existant. Vous le prenez latéralement et en arrière du tubercule de Lisfranc à 1,5 cm environ en dedans du milieu de la clavicule. Il n'est pas toujours facile à prendre.

Vérifiez aussi le pouls axillaire, en le prenant entre la clavicule et le petit pectoral ou près de l'apophyse coracoïde, latéralement par rapport au coracobrachial, ou encore dans le creux axillaire lui-même.

Vérifiez enfin le pouls huméral dans le pli du coude, près de l'attache inférieure du biceps.

En cas de doute, confiez le patient à un angéiologue. Un doppler n'est pas un examen invasif et peut révéler une atteinte vasculaire exigeant d'autres soins plus urgents.

Atteinte thyroïdienne

Nous avons constaté plusieurs fois un Adson-Wright positif lors d'une atteinte thyroïdienne, ou lors de goitres thyroïdiens assez considérables pour venir au contact du creux claviculaire. Un cas remarquable a été celui d'une jeune femme avec un Adson-Wright positif à droite normalisé par un petit soulèvement de la partie droite de la thyroïde. Les seuls signes présents étaient une hypotension, une hyperthermie et une hyperréflexie. Parfois, les symptômes d'une hyperthyroïdie ne sont pas si différents de ceux d'une hypothyroïdie et varient avec la plus ou moins grande activité hormonale.

Tumeurs médiastinales

Les tumeurs médiastinales peuvent comprimer les gros troncs artériels, mais comme nous l'avons vu, il existe en même temps des symptômes respiratoires, rétromédiastinaux, une hypertension et un flush (crises répétées de vasodilatation cutanée, particulièrement au visage et à la partie haute du thorax).

Signes cliniques d'une compression vasculaire

Rappelons que la compression vasculaire du défilé n'a lieu que dans certaines positions : la tête en arrière, les bras en l'air, une ou deux mains derrière la tête ou en latérocubitus. Il est très rare qu'une compression existe chez une personne détendue, dans une position normale.

C'est pour cette raison que les symptômes sont parfois difficiles à faire préciser : ils sont labiles et s'améliorent au changement de position. C'est peut-être le matin au réveil qu'ils sont le plus marqués et précis, quand le patient s'est endormi dans une « position de compression » une main derrière la tête, en latérocubitus. Le fait aussi de porter une charge sur l'épaule peut entraîner une compression de l'artère sous-clavière.

Sachez interroger ces patients sur d'éventuels troubles au réveil, s'améliorant dans le cours de la journée, et *testez le pouls radial en latérocubitus* en poussant l'épaule supérieure caudalement, augmentant ainsi la compression claviculaire.

Avant de voir les différents symptômes, nous allons décrire le syndrome de l'artère sous-clavière voleuse qui démontre bien comment l'organisme essaie par tous les moyens de trouver une compensation.

Sous-clavière voleuse

En médecine, on décrit une maladie appelée « syndrome de la sous-clavière voleuse », intéressante dans son déroulement. C'est une survenue d'accidents neurologiques ischémiques paroxystiques, avec vertiges, perte de connaissance, amaurose (perte complète de la vue sans altération de l'œil) et amnésie, déclenchée par un membre supérieur dont la circulation artérielle est défectueuse. C'est dû à une obstruction de l'artère sous-clavière ou du tronc brachiocéphalique en amont de la vertébrale par une sténose ou une thrombose presque toujours athéromateuse.

Voici ce qui nous concerne : en aval de l'obstacle, l'artère sous-clavière est alimentée par l'artère vertébrale où le *sang circule à contre-courant*, provenant de la vertébrale controlatérale, du tronc basilaire et de l'hexagone de Willis.

Imaginez un patient dont la sous-clavière est comprimée dans le défilé par une mauvaise position nocturne du bras : il risque, le matin, de présenter de nombreux symptômes locogénéraux par ce phénomène de vol artériel qui atteint, aussi, les troncs basilaires. C'est peut-être l'une des explications des symptômes généraux de la compression du défilé.

Nous allons décrire les symptômes locaux et généraux d'une compression vasculaire du défilé.

Symptômes locaux

Ce sont tous les signes locaux de compression vasculaire artérielle, à savoir :

- engourdissement et formication des doigts et du membre supérieur ;
- doigts blancs, très rarement boudinés ;
- troubles trophiques et plus rarement musculaires.

Il faut savoir que ces troubles ne sont pas permanents et que les engourdissements doivent cesser quand le sujet trouve une position de « décompression » du défilé, tête en rotation homolatérale et main sur l'épaule opposée. Pour des symptômes permanents, demandez un examen vasculaire.

Troubles veinolymphatiques

Nous l'avons dit : il est très rarement question, dans les problèmes du défilé, de compression veineuse et lymphatique. Pourtant, les veines sous-clavières sont les premières à subir les effets de l'étroitesse acquise du défilé dont voici les signes :

- doigts boudinés de coloration bleutée, fourmillements ;
- main moite, bras œdématié, infarci ;
- plus rarement, œdème latérocervical et sus-claviculaire homolatéral.

Nous avons vu plusieurs patients souffrant de cette compression, avec un bras très enflé et lourd au point d'être tenu en écharpe. En général, les signes sont plus discrets. C'est à partir des troubles ressentis par nos patients que nous avons fait cette liste de symptômes.

Symptômes généraux

- Des *céphalées :* à prédominance postérieure, au départ, elles s'irradient ensuite jusqu'à la région frontale. Les problèmes de la sous-clavière ont une nette tendance à se répercuter sur l'artère vertébrobasilaire, comme nous l'avons vu dans le phénomène de vol artériel. En principe, en ostéopathie, ce sont les céphalées à point de départ

postérieur où nous avons les meilleurs résultats.

- Des *vertiges :* généralement, ce sont toujours des *vertiges positionnels*, c'est-à-dire déclenchés par les changements de position, notamment dans les passages de la position debout à couchée. Ces vertiges n'ont jamais lieu lorsque le patient se couche ou se lève à plat ventre. Ils passent assez rapidement mais rendent extrêmement anxieux le patient qui a l'impression de « s'en aller ». Soyez très vigilants quand les vertiges ne sont pas positionnels.

Bien souvent, ces vertiges commencent lorsque les patients ont une activité, bras en l'air tête en arrière, où l'on peut penser que la vertébrobasilaire voit son débit diminué par la compression de la sous-clavière et par le pincement de la vertébrale dans ses coudes occipitocervicaux.

Tous ces vertiges procurent une grande angoisse à ces patients que la médecine a vite tendance à ranger dans le « grand tiroir » des « psy ». Mais essayez d'imaginer le désarroi des personnes ressentant au fond d'elles-mêmes une anomalie qu'on leur refuse. Naturellement, l'anxiété va s'exagérer, les rendant plus irritables et donnant alors toute latitude à une interprétation psychologique des troubles. L'anxiété va exacerber toutes les réactions de leur organisme et un petit déséquilibre vasculaire peut alors prendre des proportions démesurées.

Ayons dans l'esprit une chose : *il est exceptionnel qu'un trouble psychologique entraîne un Adson-Wright positif.* C'est notre devoir de praticien de refuser au départ l'étiquette « psy » et d'essayer de trouver les raisons venant perturber le transit artériel.

Ne confondez pas ces vertiges avec la *maladie de Ménière* où s'associent des vertiges, des bourdonnements d'oreille et une *surdité de durée variable.*

- Des *troubles de l'équilibre :* ils sont plus rares que les vertiges et surviennent, aussi, la plupart du temps, aux changements de position, dans les activités bras en l'air et le matin au réveil.
- Des *troubles de l'oreille :* ils sont à type d'otalgie, de sensations d'oreille bouchée et, parfois, d'une diminution de l'acuité auditive mais sans surdité, et d'acouphènes assez caractéristiques car ils sont le plus souvent pulsatiles.
- Des *troubles plus diffus :* à savoir, un état de subconfusion matinale – le patient a des réveils difficiles, les idées peu claires, une altération de la mémoire et une méforme générale. Au cours de la matinée, ces symptômes vont s'effacer. Le sommeil a souvent été parsemé de cauchemars. *Vérifiez les défilés chez les enfants qui ont des cauchemars chroniques.*
- Des *problèmes thyroïdiens*, déjà évoqués, et des petites douleurs cardiaques, thoraciques ou abdominales pouvant être attribuées à un problème de l'artère thoracique interne venant s'anastomoser avec l'épigastrique.

Problèmes neurologiques du défilé

Les différents nerfs du défilé, du fait de leur position plus latérale, sont un peu moins concernés par les problèmes de la jonction cervicothoracique. Ils le sont dans des traumatismes directs ou indirects importants, mettant en cause la colonne cervicale sur le thorax. Nous allons voir les problèmes dus aux nerfs

pneumogastrique et phrénique, irrités mécaniquement au niveau cervical ou cervicothoracique. C'est quand il existe une forte compression du défilé thoracique qu'ils peuvent être comprimés.

Nerf vague

Les symptômes fonctionnels du nerf vague sont les suivants :

- des *céphalées :* le X donne des branches sensitives méningées se distribuant à la dure-mère qui tapisse la fosse cérébelleuse du côté correspondant, et quelques filets aux sinus latéral et occipital. Les céphalées rencontrées sont souvent assez délimitées. Le patient vous dit avoir un mal de tête superficiel ; là aussi, le traitement ostéopathique réussit bien. Notons qu'il est très difficile d'avoir de bons résultats dans la véritable migraine féminine où tous les symptômes cessent pendant la grossesse ; nos statistiques déplorables en témoignent ;
- des *précordialgies :* le patient ressent parfois une douleur cinglante dans la région cardiaque, très anxiogène. Ces douleurs n'ont pas lieu pendant la nuit et plutôt lors de l'activité vagale autour de 4 ou 5 h du matin, quand l'organe commence à se mettre en route. Elles se déroulent aussi pendant une activité bras en l'air, lors d'efforts importants et de certaines contrariétés ;
- une *tachycardie :* celle-ci n'a pas lieu lors d'une activité, mais sans raison apparente, et elle accompagne fréquemment les précordialgies ;
- une *douleur du conduit auditif extérieur :* le patient ressent un picotement du conduit ou ressent tout simplement son oreille, ce qui le gêne ;
- des *douleurs pharyngées :* le sujet a la sensation d'une gorge irritée, de difficultés à l'ingurgitation et à la déglutition, alors que l'examen clinique est négatif. *Soyez très prudents si le sujet a des difficultés à avaler* sans raison valable : confiez-le à un spécialiste ;
- de *nombreux autres troubles*, en relation avec les branches gastrique, hépatique, œsophagienne et le plexus solaire. Certains résultats cliniques inattendus pourraient peut-être venir de l'effet sur le pneumogastrique. Nous avons été surpris, dans nos recherches, de trouver *le signe du plexus cœliaque de Thomas et Roux*, décrivant la disparition du pouls lorsque la main déprime la paroi abdominale au niveau du creux épigastrique, nous qui pensions innover...

Certains tests du X

Il est important de connaître certains de ces tests, lorsque vous soupçonnez une atteinte plus grave.

Réflexe vélopalatin

À l'excitation de la luette doit correspondre une élévation du voile et une contraction symétrique des piliers. Son abolition signifie une atteinte bulbaire.

Réflexe nauséeux

En excitant la partie postérieure du pharynx, on obtient une contraction des muscles du pharynx et une élévation du voile du palais. Son abolition signifie une atteinte du X ou du glossopharyngien.

Rappelons que le pneumogastrique émet le nerf récurrent qui embrasse la face inférieure de l'artère sous-clavière. Il est accolé au dôme pleural et peut se trouver lésé dans les atteintes pleuropulmonaires en donnant, entre autres, une paralysie laryngée.

Conseils

Soyez très prudents en présence de douleurs, d'anesthésie partielle ou de paresthésie du larynx et d'une gêne à la déglutition. Il est impossible de décrire tous les troubles neurovégétatifs induits par l'atteinte du X. Il contrôle l'innervation des muscles lisses de l'appareil digestif et respiratoire, le rythme et le débit cardiaques. Il est l'agent de transmission de la sensibilité des viscères et de leurs réflexes. La sensation viscérale et la sensation subconsciente de notre existence lui sont dues ; c'est la *cénesthésie* qui, à l'état pathologique, est difficile à supporter et souvent annonciatrice d'une maladie importante.

Nerf sympathique

Le thorax est surtout concerné par le ganglion cervical inférieur et les racines dorsales du sympathique, si tant est que l'on puisse segmenter ce nerf.

Ganglion cervical inférieur

Placé à la face antérieure de la transverse de C7, le ganglion cervical inférieur est la fusion de quatre à cinq ganglions cervicaux et d'un à deux ganglions thoraciques. C'est un ganglion nerveux cervicothoracique. Il donne des branches vasculaires et viscérales.

- *Branches vasculaires :* aux artères vertébrales et sous-clavières et aux plexus vertébrobasilaires.
- *Branches viscérales :* des filets pleuraux destinés au dôme pleural, aux nerfs cardiaques inférieurs en association avec le pneumogastrique. Il contribue à former les plexus coronariens destinés aux artères coronaires, ce qui peut expliquer certains spasmes des coronaires dans les fixations de la jonction cervicothoracique.

Symptômes fonctionnels du sympathique

On suppose tous ces symptômes dus à une atteinte sympathique, sans en avoir toujours la preuve.

- *Cardiaques :* des troubles du rythme cardiaque, des plexalgies à type de précordialgies et, peut-être, des spasmes coronariens.
- *Circulatoires :* le sympathique donnerait des problèmes circulatoires de la face, des membres supérieurs et de la partie céphalique du thorax, souvent accompagnés d'une sudation anormale.
- *Oculaires :* les manipulations cervicodorsales apportent parfois une amélioration de l'acuité visuelle qui serait due à un effet du sympathique sur l'œil. Un patient présentant un myosis unilatéral, associé à une fixation cervicale homolatérale, est une bonne indication d'ostéopathie. Parfois, le simple fait de faire une inhibition en direction du ganglion stellaire réduit ce myosis.
- *Digestifs :* c'est le fourre-tout de tous les problèmes de la sphère digestive où, indéniablement, nous obtenons des résultats. Mais quand faut-il les attribuer au sympathique ou au parasympathique ? Il nous semble que ce combat est vain : ils sont si intriqués sous le scalpel qu'il est presque impossible de savoir qui est qui !
- *Respiratoires :* un autre fourre-tout concernant surtout les bronchospasmes.

Nous allons décrire les syndromes de Claude Bernard-Horner et de Pancoast-Tobias, que vous risquez de rencontrer et

qui montrent la tendance à la généralisation des symptômes dus aux lésions nerveuses. Nous avons déjà décrit le premier, mais est-ce vraiment superflu de le rappeler ?

Syndrome de Claude Bernard-Horner

Ce syndrome est dû à une interruption de la chaîne sympathique cervicale donnant un myosis, un ptosis, une énophtalmie (globe oculaire situé plus profondément que d'habitude), des troubles vasomoteurs (souvent, une vasodilatation) de la moitié du visage, une exagération de la sécrétion sudorale. Des troubles pilomoteurs, de la sécrétion lacrymale, de l'accommodation visuelle et une tachycardie.

Son étiologie peut être traumatique, vasculaire, tumorale ou adénopathique.

Syndrome de Pancoast-Tobias

On observe ce syndrome au cours de l'évolution des tumeurs malignes situées autour de l'apex pulmonaire, donnant des douleurs irradiant dans l'épaule, le bras et la main, parfois une parésie de la main et un syndrome de Claude Bernard-Horner associé. La radiographie montre une opacité de l'apex parfois accompagnée de lésions osseuses costovertébrales.

Nous avons eu une dizaine de patients venus consulter pour des névralgies cervicobrachiales d'origine cervicale alors qu'il s'agissait de tumeurs pulmonaires. Il est curieux de constater que, souvent, l'on admet les douleurs réflexes se projetant très loin de leur origine pour des cas graves, alors qu'on les refuse systématiquement pour les douleurs uniquement fonctionnelles.

Chaîne sympathique thoracique

La chaîne sympathique thoracique, comprise dans la gouttière vertébrale, peut entraîner, en cas de lésions, de si nombreux symptômes qu'il serait fastidieux de les énumérer. Sachez cependant inspecter les zones cutanées de couleur et d'élasticité différentes : elles prouvent souvent une fixation vertébrale métamérique correspondante.

Il existe parfois de faux zonas, durant quelques heures ou quelques jours, se traduisant par une douleur (plus supportable que pour le vrai zona), des vésicules et une coloration plus sombre de la peau. Certains s'attribuent trop facilement de bons résultats dans le zona alors qu'il ne s'agit souvent que d'une petite irritation d'un ganglion sympathique dorsal, disparaissant d'elle-même. Dans ce type de symptômes, il est très fréquent de trouver une fixation costovertébrale correspondante qu'il est bon de manipuler.

Réflexes pilomoteurs

En chatouillant légèrement la nuque, les régions axillaires ou sus-claviculaires, on obtient une érection des poils et une peau en « chair de poule ». Son abolition traduit une lésion de la chaîne sympathique, des plexus, des nerfs périphériques et, parfois, des cornes latérales de la moelle. Certains l'appellent le réflexe horripilateur.

Névrite et névralgie

Les névrites sont liées à une altération ou à une dégénérescence du tissu nerveux, alors que la névralgie n'est qu'une souffrance du nerf sans substratum anatomique. Les plexalgies évoquent plutôt un problème sympathique. Il vaut donc

mieux, dans notre terminologie, ne parler que de névralgie pour des douleurs fonctionnelles.

Réflexes abdominaux

Exécutés à l'aide d'un ongle ou d'une épingle, ces réflexes déterminent normalement une contraction unilatérale de la paroi abdominale.

- D6–D7 : ces centres correspondent à la zone réflexogène sus-ombilicale.
- D8–D9 : la zone moyenne ou ombilicale.
- D10–D11–D12 : la zone inférieure ou hypogastrique.

Leur abolition permet de localiser en hauteur les radiculites, tabès ou sclérose en plaques.

Nerf phrénique

L'atteinte du nerf phrénique est soit trop facile à mettre en évidence dans une paralysie, par exemple, avec respiration paradoxale, soit très difficile dans les formes frustes.

Points douloureux réflexes du phrénique

Ces points douloureux réflexes sont : C3–C4, le triangle de Sédillot (délimité par les attaches du sternocléidomastoïdien, sur le sternum et la clavicule) (voir figure 2.30), la partie médiale des espaces intercostaux, l'extrémité antérieure de la 10e côte ou *bouton diaphragmatique du Guéneau de Mussy*, situé exactement à l'intersection de deux lignes, dont l'une continuerait la 10e côte et l'autre prolongerait le bord externe du sternum (dans la pleurésie diaphragmatique, la pression de ce point est presque insupportable), l'épaule par l'intermédiaire de la branche de C4 et le coude par C5. Nous avons eu plusieurs cas de tennis elbow résistant à tout traitement qui se sont révélés être des douleurs projetées d'une atteinte pulmonaire.

Hoquet

Cette contraction brutale et rythmée du diaphragme peut être due à une compression cervicale, médiastinale ou abdominale du nerf phrénique. Elle peut traduire son irritation au niveau de la plèvre, du médiastin, du diaphragme, du péricarde ou du péritoine. Si un patient se présente à vous pour un hoquet chronique (nous en avons eu plusieurs), soyez prudents et exigez un examen médical préalable.

Nerfs intercostaux

Les six premiers nerfs intercostaux donnent la sensibilité de la paroi antéro-latérale du thorax. Les 4e, 5e et 6e nerfs intercostaux ont la particularité d'innerver la glande mammaire par le nerf perforant latéral et le nerf du triangulaire du sternum.

Les six derniers nerfs intercostaux donnent des filets au péritoine et à la paroi abdominale.

Le 1er nerf intercostal est volumineux. Il est souvent accolé au ganglion cervical inférieur dont l'atteinte donne le syndrome de Claude Bernard-Horner. Il comprend des *fibres iridodilatatrices* destinées à la musculature intrinsèque de l'œil. Tout myosis unilatéral doit vous obliger à fouiller cette région.

Le 12e nerf n'est pas intercostal mais sous-costal. Il donne un rameau perforant latéral innervant les téguments de la région fessière et du grand trochanter. Nous voyons parfois ce type de patients, présentant des paresthésies trochantériennes, où toutes les radiographies de la

coxofémorale sont bonnes. Elles sont le plus souvent des conséquences d'une chute ancienne sur les dernières côtes qu'il faudra manipuler. Notons aussi que c'est lui qui donne l'innervation sensitive du point de McBurney présent en cas d'appendicite.

Nous avons fait le tour rapide du système nerveux thoracique. Comme d'habitude, nous nous sommes cantonnés à ce que nous avons vu dans notre pratique quotidienne. Nous voulons, avant de clore ce chapitre, vous mettre en garde contre les signes dus à la *sclérose en plaques*. Son diagnostic à ses débuts est vraiment très difficile. Nous avons commis des erreurs de diagnostic sur des personnes ne présentant comme tout symptôme que des paresthésies thoraciques ou des membres inférieurs. Les examens réalisés étaient tous négatifs et le diagnostic final n'a pu être établi que deux ou trois ans plus tard.

Méfiez-vous des paresthésies isolées ou associées à des hyperréflexies, des signes oculaires, labyrinthiques et vésicaux : elles peuvent annoncer une sclérose en plaques.

Névralgies cervicobrachiales

Les cordons nerveux d'origine du plexus brachial se trouvent situés au-dessus et en arrière de la sous-clavière. Ils occupent l'angle postéro-caudal du creux sus-claviculaire et sont moins touchés dans les compressions du défilé que le système vasculaire. Ils sont plus particulièrement atteints dans les problèmes coracoclaviculaire et coracohuméral, c'est-à-dire dans les traumatismes de l'épaule. Les névralgies sont d'origines diverses et sont dues notamment :

- *à une cervicarthrose :* dans ce cas, la radiographie montre l'atteinte arthrosique radiculaire. Les tests de mobilité mettent en évidence une fixation cervicale basse importante. L'appui intertransversaire ou la compression craniocervicale crée ou réveille instantanément une douleur ;

N.B. : Méfiez-vous des névralgies cervicobrachiales sans fixations ostéoarticulaires.

- *à une fixation C7–D1–1re côte :* souvent mise en cause dans les névralgies cervicobrachiales, on retrouve alors une fixation de la 1re côte en position d'inspiration. L'appui, en direction caudale, de la 1re costovertébrale déclenche immédiatement une radiculalgie. Le test d'Adson-Wright est souvent positif et la tension artérielle systolique homolatérale diminuée. Nous pensons que c'est dû à l'irritation du ganglion cervical inférieur (n'ouliez pas de vérifier l'existence d'un myosis) ;

Attention : La fixation de la 1re côte est souvent secondaire à un problème viscéral homolatéral.

N.B. : Une *radiculalgie*, d'origine cervicale ou dorsale haute, donne la plupart du temps une *irradiation douloureuse à un ou deux doigts*, plus rarement à toute la main. Les doigts restent de coloration normale ou subnormale : il n'y a ni œdème, ni érythrose (coloration rouge des téguments).

- *aux traumatismes du membre supérieur :* par les différentes fibrose, adhérence et perte d'élasticité de l'ensemble clavicule, omoplate et membre supérieur, ils peuvent entraîner des névralgies cervicobrachiales. Elles sont consécutives soit à l'étirement anormal du plexus, soit à une compression tissulaire plus distale ;

- *à une adénopathie :* les plexus cervico-brachiaux peuvent être comprimés par une invasion ou un infarcissement ganglionnaire dans les atteintes de la face, du cou et du thorax. Sachez rechercher les adénopathies des régions cervicale, sus-claviculaire et axillaire. Un ganglion de Troisier dans le creux sus-claviculaire gauche peut être en faveur d'une atteinte abdominale (reportez-vous au chapitre 4). Les ganglions dans le creux sus-claviculaire droit évoquent plutôt une atteinte céphalique du thorax, de la face et du crâne ;
- *à une invasion tumorale,* à point de départ médiastinal ou pulmonaire (syndrome de Pancoast-Tobias).

Étiologie des fixations mécaniques du thorax

Nous complétons ce que nous avons décrit dans le chapitre 1.

Il y a une vingtaine d'années, les patients consultaient davantage pour des problèmes thoraciques à la suite de traumatismes directs sur le dos, les épaules ou le sternum, après être tombés de leur hauteur ou d'un arbre. Ils consultaient, aussi, à la suite d'affections pleuropulmonaires séquellaires provoquant des cervicodorsalgies. De nos jours, les choses ont changé. Nous retrouvons bien sûr les problèmes cités ci-dessus, mais à ceux-ci viennent s'ajouter les suites d'accidents de voiture.

Conséquences d'un accident de voiture

Un corps, lors d'un accident de voiture, subit des pressions extraordinaires. Ainsi, on a pu calculer que, pour un homme de 70 kilos, son *« poids de collision » approche les 2,5 tonnes*, c'est-à-dire le poids d'un éléphant. D'autres facteurs entrent en jeu : la vitesse à laquelle a lieu l'accident et le temps pendant lequel il se déroule. Il semble, d'après les travaux de l'usine Volvo, que le choc se passe au 80/1000e de seconde. Le corps entier est ébranlé pendant ce très court laps de temps, et toutes les structures le composant sont concernées et emmagasinent l'onde de choc.

Juste après l'accident, le patient est « sonné », il souffre peu mais confusément. Petit à petit, dans les semaines qui vont suivre, les douleurs vont apparaître : cervicalgie, céphalées, sternalgie, costalgie, etc., comme si les éléments de l'organisme *exprimaient progressivement toute cette énergie accumulée.*

Lors d'une fracture, par exemple, l'énergie accumulée par un os s'exprime brutalement et disparaît dans le trait de fracture. Lorsque les tissus mous sont atteints, ils ne se rompent que très rarement ou créent parfois des petits arrachements osseux. Ce sont eux qui « emmagasinent » *l'énergie de l'onde de choc* et qui la restituent progressivement en engendrant des symptômes. Les tissus mous souffrent tout en faisant souffrir le patient, et les experts ont beau jeu de conclure à une dépression post-traumatique, rendant revendicatif le patient. Ces tissus mous doivent être testés par les techniques d'écoute et les tests de mobilité.

Déformabilité du thorax

Le thorax est une unité composée de plus de 150 articulations et, lors d'un choc, toutes ces articulations vont absorber une

partie de cette énergie. C'est le plus souvent le sternum qui reçoit le plus grand choc pour le répercuter ensuite sur les côtes et les organes. Certaines articulations sont capables de grands mouvements et d'autres n'ont qu'une élasticité cartilagineuse. Ces dernières sont aussi importantes à tester et à traiter que les « grandes articulations ». On peut dire que la différence entre deux thérapeutes réside dans ce type de diagnostic et de traitement. À l'heure actuelle, beaucoup exercent la thérapie manuelle mais ne s'intéressent qu'à ce qui est trop facilement visible et manipulable.

Dans la déformabilité du thorax, tous les fascias vont jouer un rôle. Ainsi, prenons l'exemple du poumon qui pèse 1,3 kg ; lors d'un traumatisme, il va exercer de violents tiraillements sur ses attaches céphaaliques. Celles-ci vont absorber une partie du choc en créant des fixations cervicales. Notre rôle est de fouiller tout ce qui peut être fixé. Dans l'organisme, la région thoracique est difficile à appréhender en raison de son apparente mobilité d'ensemble, alors qu'elle est composée de plus d'une centaine d'éléments mobiles, parfois à la limite du perceptible.

Ceinture de sécurité

Il n'est pas question pour nous de la remettre en question : nous savons qu'elle sauve des vies.

Mais force est de constater qu'elle crée des lésions ostéoarticulaires spécifiques de la partie antérieure du thorax, des articulations sterno- et acromioclaviculaires et des côtes. Elle maintient le corps contre le siège et empêche celui-ci de s'écraser vers l'avant. À ce stade de l'accident, toutes les forces de l'onde de choc viennent se concentrer autour de la ceinture. Puis elle repousse vers l'arrière les os et les tissus mous qu'elle recouvre, alors que les autres structures sont forcées vers l'avant ; c'est dire la complexité des lésions thoraciques qui en découlent. Surtout, n'oubliez pas, dans les dorsalgies post-traumatiques, de tester tout le thorax dans sa partie antérieure si souvent négligée.

Chutes sur le membre supérieur

Ce sont souvent des chutes directes sur l'épaule venant solliciter anormalement le système ligamentaire acromio- et sternoclaviculaire. Il faut, cependant, tenir cas de certaines chutes d'allure anodine, sur la paume de la main : elles peuvent créer une lésion sternoclaviculaire contraignante pour le défilé cervicothoracique.

Le patient ne se rappelle pas, la plupart du temps, de cet événement, et c'est l'une des raisons qui nous pousse à faire plus confiance à l'expression d'un tissu qu'à celle d'une personne. Nous avons vu une dizaine de cas de subluxation de l'épaule et même quelques luxations ayant eu lieu la nuit pendant le sommeil, parfois chez des individus parfaitement musclés. On peut les attribuer à un relâchement du tonus musculaire et à une mauvaise position pendant l'activité vagale du petit matin.

Malpositions fœtales

Nous avons décrit les malpositions fœtales dans le chapitre 1. Elles aussi sont très fréquemment ignorées sauf

dans des malpositions importantes ou radiologiquement visibles. Une malposition fœtale, aussi minime soit-elle, peut créer une rétraction des tissus mous dont pourra souffrir, à vie, une personne.

Chez les nourrissons et chez les jeunes enfants, on les met en évidence en écoute globale en comprimant légèrement l'axe craniosacré. Une main comprime le crâne en direction caudale, l'autre main le sacrum en direction céphalique. En cas de problème, on assiste à un véritable enroulement de l'axe craniosacré.

Lésions obstétricales

Les lésions obstétricales se font lors du passage de la tête et du bras. Pour certains obstétriciens, une absence de fracture de la clavicule est la preuve du bon déroulement d'un accouchement ; la notion de tissu mou leur est encore étrangère. Accordons-leur que leur profession n'est pas des plus faciles.

Un jour, nous avons assisté à un accouchement qualifié d'excellent, alors que l'enfant souffrait d'un étirement du plexus brachial avec parésie du membre supérieur. Heureusement, de nos jours, on voit moins de lésions obstétricales importantes. C'est à nous, ostéopathes, de savoir déchiffrer ces souffrances tissulaires qui, un jour ou l'autre, deviendront symptomatiques, au grand étonnement de la famille ou du patient, selon leurs dates d'apparition. Là aussi, la notion d'interrogatoire est très vague. En dehors de l'obstétricien et des tissus du patient, qui peut témoigner de la qualité d'un accouchement ?

Interventions chirurgicales

Chirurgie du cou et du thorax

Nous avons vu de nombreux patients présentant des problèmes mécaniques du thorax après des opérations du cou et du thorax.

Pour le cou, ils sont opérés de la thyroïde, des glandes salivaires et des cancers de la gorge, ce qui entraîne souvent des fixations de l'aponévrose cervicale moyenne. Pour les organes intrathoraciques, même avec une opération parfaitement effectuée, tous les tissus mous sont malmenés et essaient de trouver une nouvelle mobilité harmonieuse.

Nous l'avons déjà dit : ce qui est particulier dans le thorax c'est le nombre incommensurable des mouvements des viscères intrathoraciques.

Les hommes subissent de plus en plus d'interventions liées aux artères coronaires.

Les opérations pour scoliose et déformations sternocostale sont plus rares. Paradoxalement, ce ne sont pas toujours les actes chirurgicaux lourds qui donnent le plus de dégâts tissulaires.

Position opératoire

Sous anesthésie avec intubation, la position opératoire, colonne cervicale en hyperextension, peut donner des cervicalgies et des névralgies de tout le système nerveux passant par le cou. De plus, en raison de la position de la colonne cervicale et de l'anesthésie, les muscles ne sont plus capables de protéger la colonne cervicale. Nous avons vu des dizaines de cas avec des troubles sérieux de l'équilibre, des vertiges et des sensations de confusion dans les suites opératoires. En dehors du système nerveux, la compression des artères vertébrales par la

position en hyperextension contribue largement à tous ces problèmes.

Tests de mobilité

C'est certainement la partie la plus importante de ce livre car d'un test de mobilité découle, automatiquement, la manipulation correcte. Ne pas savoir tester une structure, c'est se priver de l'acte thérapeutique lui correspondant. Le thorax, nous l'avons dit, est constitué d'un contenant protégeant un contenu constitué surtout par des viscères vitaux. Une fixation du contenant a un effet sur le contenu et inversement. Nous commencerons cette étude par le contenant.

Tests ostéoarticulaires

Nous aimons bien la position assise pour nos tests : elle n'occulte pas certaines tensions musculoligamentaires, comme peut le faire la position couchée.

Sternoclaviculaire

Nous voyons parfois arriver dans nos cabinets des patients présentant de véritables luxations ou subluxations de cette articulation. La lésion est tellement évidente qu'elle ne nécessite pas de test de mobilité. Il est surtout *illusoire et dommageable* de vouloir repositionner cette articulation. Cela ne sert à rien et peut irriter au point de créer une véritable chondrite.

N.B. : Il faut toujours tester les deux articulations, même si, apparemment, une seule semble fixée, en raison de la présence du ligament interclaviculaire qui les rend solidaires.

Tests en compression–décompression

Le patient est assis devant vous, jambes pendantes. D'une main, vous englobez le moignon de l'épaule pour l'amener d'arrière en avant et de latéral à médial plusieurs fois, et de l'autre, vous placez un ou deux doigts sur la sternoclaviculaire pour l'évaluer (figure 5.8).

■ Ligament sternoclaviculaire postérieur

Ce ligament s'oppose aux mouvements postérieurs de l'extrémité médiale de la clavicule. Poussez l'épaule en avant et en dedans en focalisant bien le mouvement vers la sternoclaviculaire. Du pouce ou de l'index de l'autre main, vous accompagnez le mouvement de l'extrémité médiale de la clavicule vers l'arrière, en l'accentuant un peu. En cas de fixation, le mouvement est difficile ou impossible à réaliser. Quand l'extrémité médiale de la clavicule revient légèrement, repoussée par le ligament postérieur, vous pouvez aussi apprécier le ligament antérieur. C'est le ligament le plus atteint dans les traumatismes directs du sternum et dans les lésions dues à la ceinture de sécurité.

■ Ligament sternoclaviculaire antérieur

Ce ligament s'oppose aux mouvements antérieurs de l'extrémité interne de la clavicule. Repoussez l'épaule, en arrière et latéralement, jusqu'à ce que l'extrémité médiale de la clavicule se dirige vers l'avant. Votre pouce ou votre index placé sur l'articulation doit apprécier le mouvement antérieur. Avec l'habitude, on peut tester les deux acromioclaviculaires à la fois. Ce ligament est lésé dans les chutes directes sur l'épaule et, parfois aussi, du

Figure 5.8. Test sternoclaviculaire en compression–décompression.

côté opposé au traumatisme. Dans les lésions dues à la ceinture de sécurité, c'est quand la clavicule est renvoyée vers l'avant par les forces élastiques de résistance qu'elle crée une fixation du ligament antérieur.

Ligament interclaviculaire

Ce ligament s'oppose au mouvement supérieur des extrémités médiales des clavicules. Repoussez une épaule après l'autre, légèrement en arrière et surtout caudalement, de manière à faire bâiller l'extrémité médiale vers le haut.

De l'autre main, vous appréciez l'existence et l'ampleur du mouvement. Ce ligament est lésé dans les chutes sur le dos et chaque fois que le thorax est poussé fortement vers l'avant et vers le bas.

Acromioclaviculaire

L'acromioclaviculaire se fixe souvent lors des atteintes de la sternoclaviculaire et dans les traumatismes de l'épaule. Tout le monde connaît les luxations de l'acromioclaviculaire, souvent moins pathogènes que ses fixations ligamentaires.

Test en compression–décompression

Le sujet est assis comme pour le test de la sternoclaviculaire, mais le bras est en abduction à 90° environ, reposant sur la cuisse du praticien. Une main maintient l'épaule pendant que l'autre repousse l'extrémité latérale de la clavicule, caudalement et médialement.

Dans un mouvement normal, on sent la clavicule se diriger caudalement et revenir rapidement à sa position de départ. Un mouvement trop ample ou trop limité prouve un problème. On peut tester, aussi, les fibres antérieures et postérieures, en poussant l'extrémité latérale de la clavicule en avant ou en arrière. On peut aussi tester l'articulation, le sujet bras en abduction et rotation externe. Un doigt sur l'extrémité latérale de la clavicule apprécie le mouvement, réalisé par l'autre main, qui amène l'avant-bras successivement en arrière et en avant.

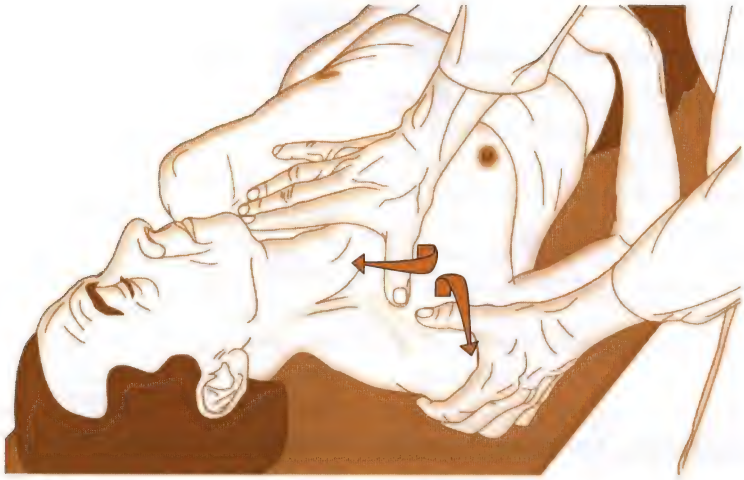

Figure 5.9. Tests des ligaments conoïde et trapézoïde avec les pouces.

Ligaments coracoclaviculaires

Rappelons que la coracoïde se trouve chez un sujet le bras pendant, au sommet du sillon deltopectoral ou à 2,5 cm au-dessous du point où le tiers latéral de la clavicule s'unit avec le tiers moyen.

Trapézoïde

Un pouce maintient l'apophyse coracoïde alors que l'autre pouce ou l'autre main tire la partie latérale de la clavicule, céphaliquement et en dehors (figure 5.9). On peut aussi tester le trapézoïde, ainsi que le conoïde, en décubitus avec les mains croisées. Placez un pisiforme sur la coracoïde et l'autre sur la clavicule, et exercez une poussée des mains en sens contraire pour les étirer. Pour le trapézoïde, le pisiforme claviculaire va, en direction céphalique et latérale, et le pisiforme coracoïdien, caudalement et médialement.

Conoïde

Un pouce maintient la partie médiale de l'apophyse coracoïde alors que l'autre main tire la partie moyenne de la clavicule, céphaliquement, postérieurement et médialement.

Au début, ces ligaments sont difficiles à tester. Comparez-les toujours avec le côté opposé. Leur fixation doit vous obliger à rechercher celle du sous-clavier qui leur est intimement mêlée à sa partie latérale.

Test des ligaments coracoclaviculaires, en décubitus

Ce test permet souvent de trouver des fixations qui ne sont pas révélées par les autres tests. Quand vous le réalisez, il peut être douloureux. Ce test permet aussi de mettre en évidence des problèmes acromiocoracoïdiens. Il se réalise en trois phases.

Figure 5.10. Test des ligaments coracoclaviculaires en décubitus (phase 1).

Phase 1

Le sujet est en décubitus, vous vous placez du côté du membre supérieur à tester.

Placez un pouce contre la clavicule, en le mettant le plus possible en arrière de la clavicule (figure 5.10). Pour certains patients, c'est facile, alors que pour d'autres, la conformité du défilé thoracique le permet à peine. Dans ce dernier cas, mettez le pouce sur la partie céphalique de la clavicule.

Phase 2

De l'autre main, vous amenez l'épaule en abduction-rotation externe de manière à mieux caler le pouce contre la clavicule (figure 5.11).

Phase 3

Entraînez ensuite l'épaule en adduction–rotation interne, tout en poussant la clavicule en direction médiale et légèrement céphalique (figure 5.12).

Le test est positif quand il est difficile d'ouvrir l'espace sous-claviculaire pendant le mouvement d'adduction–rotation interne. On peut aussi, au moment du retour en abduction–rotation externe, contrarier le mouvement.

Un mouvement douloureux est déjà le signe d'une fixation. Vous allez être surpris par le nombre de personnes qui ont une rétraction des ligaments coraco-claviculaires.

Étiologie des fixations

- Les positions fœtales contraignantes. Ce qui peut être déroutant, c'est que, par les différents facteurs de compensation qu'elles mettent en jeu, elles peuvent rester asymptomatiques jusqu'à l'âge adulte.
- Les positions bras en l'air prolongées.
- Les charges lourdes sur les épaules.
- Les malpositions de sommeil.
- Les traumatismes du membre supérieur et du cou.
- Les atteintes pleuropulmonaires.
- Les chirurgies thoraciques.
- Les attitudes psychorigides.
- Les tensions émotionnelles.

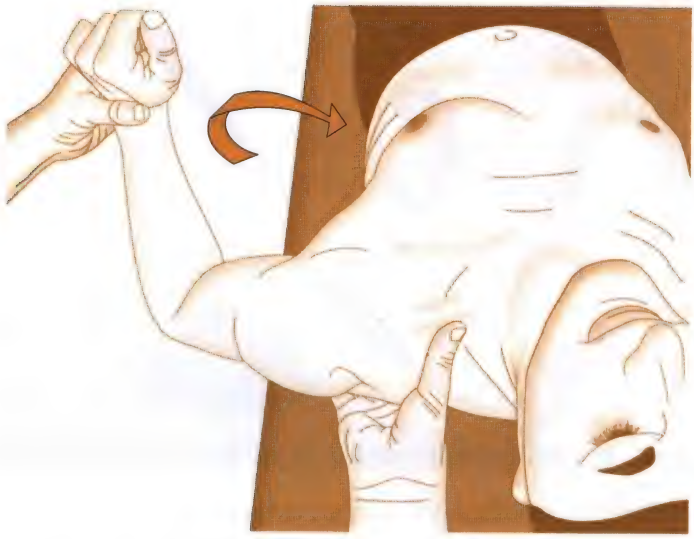

Figure 5.11. Test des ligaments coracoclaviculaires en décubitus (phase 2).

Figure 5.12. Test des ligaments coracoclaviculaires en décubitus (phase 3).

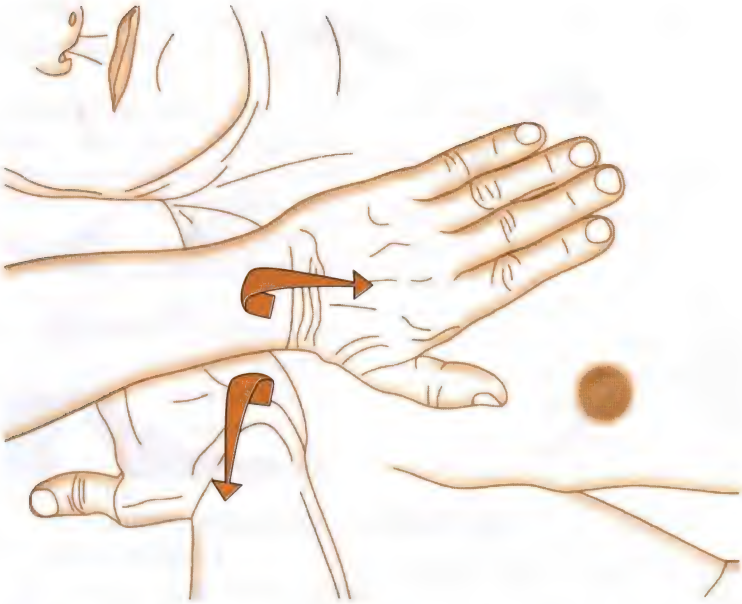

Figure 5.13. Test des ligaments acromiocoracoïdiens en décubitus.

Ligaments acromiocoracoïdiens

En décubitus les bras croisés, une main va fixer l'acromion vers l'arrière, alors que le pisiforme de l'autre va pousser l'apophyse coracoïde, en direction médiale et légèrement postérieure (figure 5.13). On apprécie l'élasticité et non le mouvement de ces ligaments qui, normalement, jouent le rôle de voûte ostéofibreuse. Mais lors d'une fixation, ils peuvent fausser le jeu articulaire de la ceinture scapulaire.

Test claviculaire général

Ce test permet de tester toutes les fixations claviculaires en une seule manœuvre. Il se fait en compression claviculaire longitudinale.

Compression claviculaire longitudinale

Cette compression peut se faire en décubitus, latérocubitus ou en position assise ; nous préférons le décubitus. On utilise les deux éminences hypothénars ; l'une se pose sur la sternoclaviculaire et l'autre sur l'acromioclaviculaire, à leur partie claviculaire. Elles vont exercer simultanément une poussée l'une vers l'autre. En cas de fixation, on ne sent aucune élasticité. Il faut alors analyser si la ésistance provient plus des parties moyenne, latéral ou médiale de la clavicule (figure 5.14).

Figure 5.14. Test de compression claviculaire longitudinale.

Sternum

On peut dire que cet os plat est le récepteur de toutes les tensions mécaniques du thorax. Il est important par ses articulations avec les côtes mais aussi par ses propres articulations sternosternales. Les techniques de compression–décompression antéropostérieures peuvent servir, aussi, à diagnostiquer des lésions viscéro-médiastinales profondes.

Compression–relâchement du sternum

Le sternum, pour ce test, fait exactement penser au sacrum pour le test des ligaments utérosacrés. D'abord, on exerce une poussée vers l'angle de Louis et, ensuite, entre celui-ci et l'appendice xiphoïde.

- Si la compression est difficile à réaliser, pensez à des fixations costo-chondro-sternales situées là où le sternum résiste le plus au mouvement.
- Si la compression se réalise facilement mais que le retour est malaisé, suspectez alors une tension médiastinale ou péricardique. Appliquez-vous bien à tester toutes les parties du sternum. Exercez-vous sur des patients présentant des problèmes pleuraux ou péricardiques connus pour bien ressentir ce mouvement de retour difficile.

En raison de la présence du cœur, les compressions gauches du sternum donnent une mobilité plus limitée.

Compression–décompression sternale

Ce test consiste à comprimer de la paume de la main la partie moyenne et céphalique du sternum.

Une résistance immédiate à la compression signifie une fixation intraosseuse ou chondrosternale.

Le sternum est un os qui doit être souple pour mieux répartir toutes les forces mécaniques dues à la respiration,

aux battements cardiaques, à la mobilité thoracovertébrale générale et aux traumatismes.

Appréciez d'abord sa souplesse générale et ensuite effectuez le test de compression–décompression sternale. Ce test consiste à enfoncer légèrement dans le thorax le sternum. Faites-le avec la paume de la main en variant sa position de céphalique à caudal.

Une résistance immédiate signifie soit une rigidité sternale, soit une fixation chondrosternale ou chondrocostale ; ce sont des fixations sternothoraciques.

Voici les différentes fixations révélées par les tests du sternum.

Fixations sternothoraciques

En principe, le sternum doit s'enfoncer harmonieusement et progressivement entre les côtes. S'il réalise ce mouvement en accomplissant une flexion latérale ou une rotation, vous êtes en présence d'un blocage articulaire. Théoriquement, le sternum bascule plus facilement du côté opposé à la fixation.

Le sternum doit retrouver sa position initiale dès que vous relâchez la compression. Un retour difficile signifie un problème infrasternal.

Fixations infrasternales

Ces fixations sont le fait des tissus mous et des organes sous-jacents :

- le cœur : dans ce cas, le retour est plus difficile, surtout sur le côté gauche du sternum ;
- l'ensemble médiastinopleural : c'est l'ensemble du sternum qui a un retour différé à sa position normale.

Ce test fait penser à celui du sacrum en compression–décompression où l'on peut mettre en valeur une fixation du sacrum, du col de l'utérus ou de la prostate.

Sternosternales

Sternale céphalique (S1–S2)

Souvent, les effets des traumatismes viennent se concentrer sur la sternale céphalique qui se continue avec les 2es chondrosternales. Sa fixation entraîne des problèmes articulaires chondrosternaux et une limitation de l'inspiration profonde. On place une paume au-dessus de l'angle de Louis, tout près des sterno-claviculaires, et l'autre légèrement plus caudale. Les deux paumes vont pousser les parties sternales correspondantes l'une contre l'autre, comme si elles voulaient faire saillir l'angle de Louis (figure 5.15). On peut aussi, plus simplement, appuyer de la paume sur la partie proéminente de l'angle de Louis pour en apprécier l'élasticité, mais nous préférons la première technique quand elle est réalisable.

C'est un excellent test pour ressentir une fixation intraosseuse. Elle est due la plupart du temps à :

- un traumatisme thoracique ;
- des suites chirurgicales ;
- une malposition fœtale ;
- une scoliose.

Sternale inférieure

Plus difficile, le test consiste à repousser d'un doigt en direction céphalique et antérieure l'appendice xyphoïde pour en évaluer l'élasticité. La sternale inférieure est très souvent lésée en même temps que les 7es chondrosternales, dans les chocs directs frontaux (coup de poing, tableau de bord et chute à plat-ventre).

Figure 5.15. Test sternosternal en décubitus.

Test sternodorsal

Le sujet est assis. Une paume est placée contre les apophyses épineuses de D4–D5 et l'autre sur le sternum entre l'angle de Louis et l'appendice xyphoïde. Le test consiste à faire glisser le sternum, de caudal à céphalique et de droite à gauche, en faisant un contre-appui avec la main dorsale. C'est un test global qui fait ressortir les grosses fixations chondrosternales ou médiastinales.

On peut aussi réaliser ce test en décubitus selon les mêmes modalités (figure 5.16). Attention : c'est plus le glissement qui compte que la compression.

Chondrosternales

Dommage que les anatomistes ne soient pas ostéopathes : ils pourraient sentir tous les mouvements effectués par ces articulations et leur accorder enfin la mobilité qu'elles méritent.

Il est vrai que, sur le cadavre, elles paraissent immobiles, nous l'avons expérimenté plusieurs fois ; mais sur le vivant, aucun doute n'est permis. Ces articulations sont toujours atteintes lors d'un traumatisme direct, ou lors de chutes latérales sur l'épaule. Ayons en mémoire que chaque respiration, chaque mouvement du thorax les mobilisent, rendant primordiales leurs fixations.

■ Tests en compression–décompression

En position assise

Le sujet est assis comme pour les tests des sternoclaviculaires. Une main va entraîner le moignon de l'épaule, en avant et médialement pour les tests en compression, et en arrière et latéralement pour les tests en décompression. Un ou deux doigts de l'autre main viennent se placer sur les articulations chondrosternales, pour sentir la mobilité du cartilage sur le sternum (figure 5.17).

Figure 5.16. Test sternodorsal en décubitus.

Figure 5.17. Test chondrosternal en position assise.

- En compression, le mouvement antéromédial de l'épaule fait postérioriser le cartilage costal, par rapport au sternum. De votre doigt, vous augmentez cette postérioarisation. En cas de fixation, vous aurez une *sensation de dureté et une douleur* à l'appui. Une fixation chondrosternale est très douloureuse à l'appui, ce qui serait inconcevable pour une synarthrose.

- En décompression, vous laissez revenir le cartilage costal vers l'avant, tout en mobilisant l'épaule en arrière et latéra-

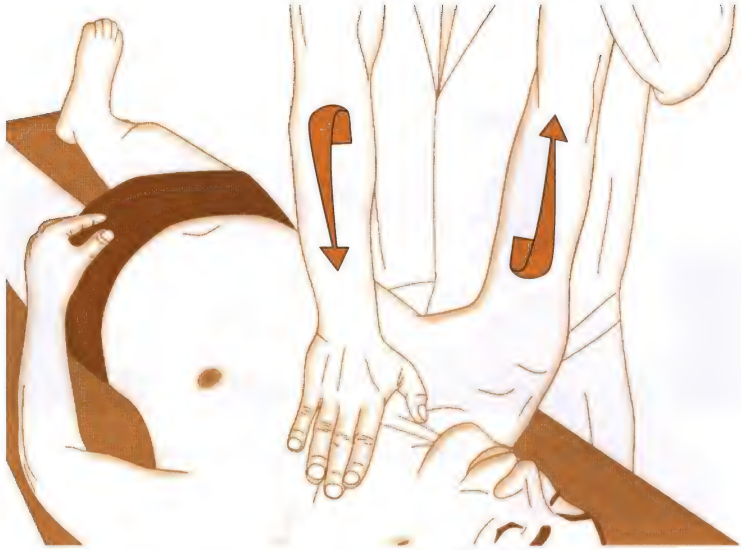

Figure 5.18. Test chondrosternal en décubitus.

lement. Le doigt costal apprécie ce retour.

Nous préférons le test en compression, plus facile à appréhender, d'autant plus qu'il s'accompagne d'une douleur en cas de fixation.

En décubitus

Le sujet est en décubitus (figure 5.18). D'une main, vous étirez le bras du côté à tester antérieurement et très légèrement médialement, et du pouce de l'autre main, vous comprimez le cartilage costal de la chondrosternale concernée vers le bas. Une fixation se traduit aussi par une sensation de dureté et une douleur. Nous verrons que c'est aussi la position de correction.

La 1re chondrosternale se teste par rapport à l'articulation elle-même et par rapport à la clavicule. Nous la verrons plus particulièrement avec le test du sous-clavier dont elle partage toujours les fixations.

Chondrocostales

Les tests se font exactement comme pour les chondrosternales, en plaçant les doigts sur l'articulation entre la côte et son cartilage, située latéralement par rapport à la chondrosternale à deux travers de doigt environ. Les chondrocostales sont importantes car elles peuvent donner des fixations intercostales chroniques avec répercussions possibles sur la plèvre.

N.B. : Lorsque vous trouvez une articulation chondrosternale ou chondrocostale fixée, testez toujours les autres articulations costales correspondantes, à savoir : la costovertébrale, la costotransversaire, l'angle postérieur de la côte et la partie latérale costale.

Figure 5.19. Test latéral des côtes en position assise.

Quand au moins deux de ces paramètres sont fixés, n'hésitez pas à « *thruster* » cette côte. N'oublions pas que le *thrust* est l'un des actes majeurs de notre art.

Test latéral des côtes

Le patient est assis, jambes pendantes, la main du côté opposé aux côtes testées placée derrière la nuque (figure 5.19).

Pour tester la partie latérale des côtes gauches, poussez de votre paume gauche alternativement les côtes, en faisant effectuer à la colonne vertébrale une concavité gauche plus focalisée au niveau dorsal.

Votre main droite exagère cette concavité en poussant le bras et la nuque du patient du côté gauche.

Une fixation se manifeste par une gêne ou une impossibilité de la partie latérale de la côte à aller dans la concavité.

Tests des fascias

Nous avons souligné les différents rôles des fascias dans les chapitres précédents. Le système fascial est primordial à savoir tester et manipuler, car il est déterminant dans les fonctions de respiration et de circulation. Il peut être étiré directement,

notamment à l'intérieur de la cage thoracique par voie rétroclaviculaire.

Il est affecté dans les traumatismes cervicothoraciques et dans les atteintes cardio-pleuro-pulmonaires. On pense que, dans les grands traumatismes, il « mémorise », comme le système musculaire, les concentrations d'énergie, dues au choc.

Aponévrose cervicale moyenne

Nous ne parlerons pas de l'aponévrose cervicale superficielle, trop grêle pour donner de réelles fixations. On peut tester l'aponévrose cervicale moyenne en position assise ou couchée. En la testant, on implique le plus souvent une tension des muscles omohyoïdiens et sous-hyoïdiens. Théoriquement, pour la tester, il faut maintenir l'os hyoïde et l'étirer en repoussant vers le bas la clavicule, la 1re côte et une partie de l'omoplate. Nous pouvons maintenir l'os hyoïde en décubitus, mais en position assise ce maintien se révèle difficile à réaliser.

Nous ne donnerons pas de tests spécifiques pour les muscles sous-hyoïdiens : ils se testent comme l'aponévrose cervicale moyenne et leurs rares fixations semblent très peu causales, et moins pathogènes que celle de l'aponévrose cervicale moyenne.

Étiologie des fixations de l'aponévrose cervicale moyenne

- Les suites chirurgicales du cou : thyroïde, parotide.
- Les fixations pleurales.
- Les fixations ostéoarticulaires de la partie céphalique du thorax et de l'épaule.
- Les traumatismes directs.

Test de l'aponévrose cervicale moyenne

En décubitus

Première modalité

Le patient est allongé, les deux bras le long du corps. Du pouce et de l'index d'une main, on maintient l'os hyoïde, alors que, du pouce ou de la paume de l'autre, on repousse caudalement ces différents éléments :

- la clavicule et la 1re côte, en concentrant l'appui vers l'extrémité interne de la clavicule ;
- la partie moyenne de la clavicule ;
- la partie supéro-interne de l'omoplate.

Une fixation se traduit par une distensibilité faible de l'aponévrose, parfois visible à l'œil nu, pendant la manœuvre. Il faut impérativement comparer les deux côtés (figure 5.20).

Deuxième modalité

Le patient est dans la même position, mais sa tête, en rotation-latéro-flexion du côté opposé, repose sur votre abdomen ou sur votre cuisse. Les doigts d'une main sont posés largement sur l'espace compris entre l'os hyoïde et la clavicule, pendant que l'autre main va étirer la clavicule, en direction caudale et latérale. Tout en faisant cet étirement, de votre abdomen, vous mobilisez la tête du patient du côté opposé à la clavicule testée.

On peut aussi le réaliser d'une autre manière. D'un pouce, vous fixez différentes parties de l'aponévrose, profondément dans le creux claviculaire, sur l'omoplate et sur la 1re côte, et de votre abdomen, vous réalisez des étirements bien axés sur le pouce qui maintient l'aponévrose, pour en déter-

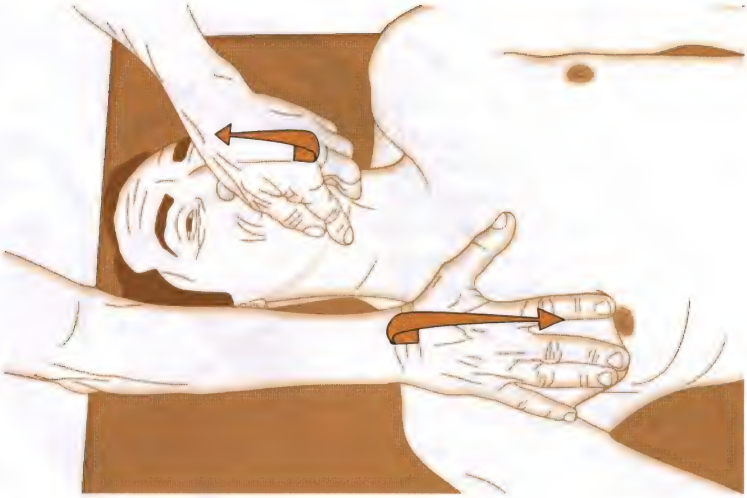

Figure 5.20. Test de l'aponévrose cervicale moyenne en décubitus (1re modalité).

Figure 5.21. Test de l'aponévrose cervicale moyenne en décubitus (2e modalité).

miner, de façon précise, les zones lésées (figure 5.21).

En position assise

Le sujet est assis, le dos contre vous (figure 5.22). Une main va étirer la tête et la colonne cervicale, en latéroflexion–rotation, du côté opposé à l'aponévrose cervicale moyenne testée. Du pouce de l'autre main, vous maintenez l'aponévrose successivement dans sa partie latérale, moyenne et médiale. On peut

Figure 5.22. Test de l'aponévrose cervicale moyenne en position assise.

reprocher à cette technique de mettre en tension les scalènes, mais il est facile de différencier une tension aponévrotique d'une tension musculaire scalénique.

Dans la partie médiale de l'aponévrose, il faut non seulement la fixer contre la partie postérieure de la sternoclaviculaire mais encore la repousser, en arrière et caudalement, pour en augmenter la tension.

Aponévrose clavi-coraco-axillaire

L'aponévrose du sous-clavier se teste comme le muscle qu'elle entoure. La clavi-coraco-axillaire s'insère essentiellement sur l'apophyse coracoïde, l'aponévrose brachiale et l'aponévrose du sous-clavier. On la teste surtout en décubitus.

Étiologie des fixations de l'aponévrose clavi-coraco-axillaire

Les fixations de l'aponévrose clavi-coraco-axillaire viennent en grande partie après une chute sur l'épaule et le membre supérieur. Elles risquent par la suite de se propager jusqu'au cou et aux attaches pleurocervicales.

Comme dans toutes les structures paires, il faut vérifier les deux côtés.

Test de l'aponévrose clavi-coraco-axillaire

Le patient est en décubitus, jambes allongées, le bras du côté testé, en abduction–rotation externe. On peut aussi faire incliner la tête du côté opposé pour augmenter la tension des fibres de l'aponévrose cervicale moyenne. Placez-vous du côté de l'aponévrose à tester, légèrement devant le patient.

Figure 5.23. Test de l'aponévrose clavi-coraco-axillaire.

Placez une paume contre la partie antérocaudale de la clavicule pour la maintenir. Mettez l'autre paume contre la coracoïde, en la poussant latéralement et céphaliquement. Il est plus facile de croiser les mains et de pousser la clavicule en direction très légèrement caudale et médiale, et la coracoïde, céphaliquement et latéralement ; comparez les deux côtés (figure 5.23).

Lors d'une fixation importante, le mouvement est difficile et met mal à l'aise le patient (sensation d'oppression). On peut aussi, avec l'habitude, réaliser ce test en remplaçant l'appui claviculaire par un appui cervical latéral, pour mettre en tension l'aponévrose cervicale moyenne et, indirectement, la clavi-coraco-axillaire.

Test de la plèvre

Il serait très difficile de vouloir tester la plèvre de toute part, mais l'expérience nous a montré que trois parties étaient importantes : l'appareil suspenseur cervicopleural et les culs-de-sac antérieur et inférieur. La plèvre peut être atteinte dans toutes les affections pleuropulmonaires et les traumatismes thoraciques. Rappelons que même dans des activités nécessitant des mouvements forcés des bras, elle peut être lésée, ces lésions pouvant entraîner des cervicalgies itératives. Les symptômes s'améliorent quelques jours après des manipulations cervicales mais réapparaissent systématiquement peu après.

Appareil suspenseur cervicopleural

En résumant brièvement, cet appareil se distribue des dernières cervicales aux deux premières côtes. Rappelez-vous toutes les insertions avoisinant le *tubercule de Lisfranc* ; c'est pour cette raison qu'il va nous servir de point d'appui inférieur. Les tests se font en position assise, en décubitus et en latérocubitus.

En position assise

■ Test passif

Nous aimons cette position où la pesanteur joue son rôle habituel et où le poumon exerce sa traction normale.

Le sujet est assis contre vous, le bras reposant sur votre genou. Placez le pouce d'une main en arrière de la clavicule et en profondeur contre le tubercule de Lisfranc, et de l'autre main, mobilisez la tête du patient en flexion latérale–rotation, jusqu'à ce que vous sentiez les fibres

Figure 5.24. Test cervicopleural en position assise.

pleurocervicales se tendre sous vos doigts (figure 5.24).

Attention : si vous ressentez des crépitations sous-cutanées, elles peuvent être dues à un emphysème, en relation avec un petit pneumothorax. Le pouce va tester les différentes fibres venant de la colonne cervicale jusqu'à la 1re côte. Pour cela, il se dirige en direction du col de la 1re côte où s'attache le ligament costo-pleural.

Une fixation, pendant le test, se traduit par des fibres épaissies, peu mobilisables et une gêne inspiratoire. Parfois, le sujet tousse en raison de la proximité du nerf phrénique et de la stimulation pleurale. On peut aussi réaliser ce test en faisant jouer comme des cordes de guitare les différentes fibres du ligament suspenseur. En comparant leur distensibilité, vous préciserez assez rapidement leurs fixations.

Test actif

Dans la même position, vous maintenez le pouce contre la 1re côte, mais vous demandez au patient de faire des inspirations un peu plus profondes. En cas de fixation, vous sentez une tension fasciale très importante sous votre doigt, pendant

Figure 5.25. Test cervicopleural en décubitus.

que le sujet ressent une tension dans la poitrine, accompagnée d'une gêne respiratoire.

Pendant l'inspiration, de votre pouce vous poussez caudalement la paroi antérieure de la 1re côte. Une fixation articulaire cervicovertébrale ou costosternale donne une impression de « bloc osseux », alors qu'une fixation cervicopleurale freine le mouvement, tout en le laissant possible.

En décubitus

Tête reposant sur la table

Le patient est en décubitus, jambes allongées, main reposant sur la partie caudale de l'abdomen (figure 5.25).

Repérez d'abord la partie antérieure des apophyses transverses cervicales, en refoulant médialement les tissus mous qui s'interposent. Il faut même parfois repousser les bords latéraux de la thyroïde.

Suivez le plan dur des apophyses transverses pour diriger vos doigts vers le tubercule de Lisfranc.

Essayez d'éviter les fibres musculaires du scalène en demandant au patient de lever légèrement la tête pour mieux les sentir et les contourner. Quand vos doigts sont en arrière et légèrement sous les clavicules, vous demandez au patient d'inspirer et d'expirer profondément.

Les ligaments pleurocervicaux sont plats ; lors des mouvements respiratoires, vous les sentez se tendre et se distendre. C'est là où les fibres sont les plus tendues que se situe la fixation.

Tête reposant sur votre ventre

Rien ne change, si ce n'est que la tête du patient repose sur votre ventre et que ce sont vos pouces qui se dirigent dans le défilé thoracique en direction du tubercule de Lisfranc.

De votre abdomen, vous faites aller et venir la tête en latéroflexion, d'un côté à l'autre, pour explorer successivement les différentes attaches pleurales. Ce test est très bon, car il permet de comparer les deux côtés, et de jouer sans effort sur la colonne cervicale. Les pouces apprécient la distensibilité cervicopleurale tout en

Figure 5.26. Test cervicopleural en latérocubitus.

faisant jouer, comme une corde de guitare, les différents fascias.

En latérocubitus

Le patient est couché sur le côté, la jambe du dessus fléchie, l'autre allongée pour permettre une bonne stabilité. Placé derrière lui, une main va englober l'épaule pendant que les doigts de l'autre se positionnent en arrière de la clavicule pour se diriger caudalement et médialement (figure 5.26).

N.B. : La main placée sur l'épaule va d'abord la mobiliser en avant et seulement ensuite en direction céphalique pour que les doigts placés dans le défilé thoracique aillent sans douleur en profondeur.

Pour mieux sentir les fibres cervicopleurales, demandez au patient d'inspirer doucement et longtemps.
Variante : Pour permettre une pénétration encore plus importante, posez la tête du patient sur votre avant-bras, les doigts de l'autre main toujours dans le défilé thoracique.

Amenez la tête du patient vers vous. Ce mouvement réalisé grâce à la latéroflexion cervicale va vous permettre d'aller plus en profondeur. À notre connaissance, il n'existe pas de position permettant un abord cervicopleural aussi profond.

Culs-de-sac antérieurs

Les insertions des culs-de-sac antérieurs sont assez complexes, mais l'expérience clinique nous a montré que leur fixation se situe, surtout, autour des 4es articulations chondrosternales. Au début, nous testions ces culs-de-sac en jouant sur l'élasticité costale pour les mobiliser, mais c'était faire fi de toutes les articulations sterno-chondro-costales. Il existe un autre test plus fiable.

Figure 5.27. Test des culs-de-sac antérieurs de la plèvre en décubitus.

Test

Le patient est en décubitus, jambes allongées, mains sur les hanches. Placé latéralement, vous allez exercer, des deux paumes, une compression latérale autour des 4es chondrosternales. D'abord, vous appuyez en direction de la colonne vertébrale, puis latéralement en dehors (figure 5.27).

L'appui se fait pendant que le sujet est en expiration. Demandez-lui alors de faire une grande inspiration (l'appui ne doit pas être trop fort, ferme mais confortable). En cas de fixation, le sujet ressent une tension importante médiothoracique, tension gênante, l'obligeant souvent à tousser et pouvant provoquer une gêne ou une douleur dans les épaules. C'est le même type de douleur que peut ressentir une personne constipée, faisant des efforts pour aller à la selle, toussant, ou subissant une hystérographie ou un examen gynécologique interne un peu trop ferme. Avec l'habitude, votre appui sera de plus en plus léger et vous sentirez une tension gauche, droite ou bilatérale.

Culs-de-sac inférieurs

Dans ce test aussi, nous pouvons simplifier les différentes insertions costales inférieures pour ne retenir que la 7e chondrocostale, les 7e et 8e côtes en avant et la 11e côte en arrière. Le test se pratique plus facilement en position allongée où il est plus aisé de maintenir la portion latéropostérieure du cul-de-sac.

Test

■ Première modalité : en décubitus

Vous vous placez du côté du récessus costodiaphragmatique à tester. Les doigts agrippent la partie caudale des dernières côtes et de leurs cartilages, les paumes reposent à la limite inférieure du poumon (proche de la 6e côte) (figure 5.28).

Lorsque le sujet inspire, vous poussez le plus loin possible en direction caudale les côtes ; à l'expiration, vous les ramenez au maximum en direction céphalique.

Figure 5.28. Test des culs-de-sac inférieurs de la plèvre en décubitus (1re modalité).

On peut aussi effectuer ces manœuvres en résistant aux mouvements naturels des côtes. Ainsi, à l'expiration, vous repoussez les côtes en direction caudale, et en inspiration, en direction céphalique. On peut augmenter la tension pleurale en mettant la tête du patient en rotation–flexion latérale controlatérale.

Deuxième modalité : en latérocubitus

Selon le même protocole qu'en décubitus, soit vous amplifiez le mouvement naturel des côtes, soit vous créez une résistance (figure 5.29).

Dans cette position, vous pouvez faire varier la position de la tête du patient grâce à votre thorax.

Le cul-de-sac inférieur est plutôt atteint dans les problèmes pleuropulmonaires importants. Du fait qu'il est lâche normalement, sa capacité de compensation est considérable. On le trouve assez peu concerné par les traumatismes dus aux accidents de voiture, sauf quand les dernières côtes ont été fracturées.

Plèvre pariétale postérieure

Si, avec les tests ostéoarticulaires costaux postérieurs vous n'avez pas trouvé de blocage mais qu'il existe toujours une restriction de mobilité, pensez à une fixation pleurale postérieure. On va décrire deux positions de test pour la mettre en évidence.

Test en latérocubitus

Le patient est en latérocubitus (figure 5.30), la jambe inférieure allongée, l'autre fléchie. Placez le pouce de la main céphalique sur la partie postérieure des côtes, la main bien à plat sur le thorax. La main céphalique posée sur l'épaule proximale va entraîner l'épaule postérieurement et caudalement. Pendant ce temps, le pouce de la main caudale pousse la côte en direction antérieure et céphalique.

Figure 5.29. Test des culs-de-sac inférieurs de la plèvre en latérocubitus (2e modalité).

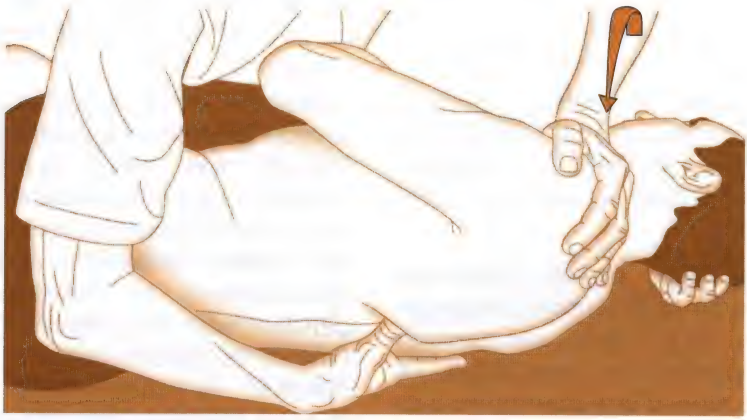

Figure 5.30. Test de la plèvre latérale postérieure en latérocubitus.

Les deux mains se mobilisent en sens inverse. Grâce à ce mouvement, ces fixations se sentent facilement. Théoriquement, en inspiration, s'il s'agit de la plèvre, la côte perd encore plus de mobilité.

En décubitus

Le patient est en décubitus, jambes fléchies. Pour le côté droit par exemple, vous allez, de votre index et médius de la main droite, antérioriser les côtes en partant de l'angle postérieur jusqu'à l'angle latéral.

Figure 5.31. Test pleural global en décubitus.

La main gauche va mettre graduellement en tension les attaches pleurocervicales en faisant accomplir à la colonne cervicale une flexion latérale–rotation du côté gauche.

Une extensibilité costale antérieure diminuée pendant l'étirement pleurocervical signifie qu'il existe une tension pleurale anormale sous votre doigt. La plèvre mérite alors d'être manipulée à ce niveau.

Test pleural global

Ce test consiste à mettre en tension simultanément les culs-de-sac supérieur et inférieur. Nous avons l'habitude de l'exécuter en décubitus.

Le sujet est couché sur le dos, jambes allongées, le bras du côté testé en abduction–rotation externe ou le long du corps et la tête en latéroflexion–rotation, du côté opposé au segment pleural testé. De vos bras croisés, accentuez d'une main la flexion–rotation de la tête pour tendre les ligaments cervicopleuraux, et de l'autre, poussez caudalement et médialement le cul-de-sac inférieur pendant une inspiration, comme nous l'avons vu précédemment (figure 5.31). Pendant le mouvement de latéroflexion–rotation, appliquez-vous à exercer une traction céphalique de la colonne cervicale. Cette élongation cervicale va tirer les fibres pleurales. Ne forcez pas sur la rotation.

Faites ce test pour sentir ce qu'est une plèvre. En cas de fixation, la tension est trop forte et oblige le sujet à stopper l'inspiration. Demandez-lui de décrire où se focalisent les plus grosses contraintes ; avec l'habitude, vous le sentirez vous-même.

Péricarde

Nous avons moins l'habitude de tester des fixations péricardiques que des fixations pleurales. Dans une atteinte péricardique, objectivée radiologiquement ou chirurgicalement, les tensions se manifestent essentiellement vers les ligaments sterno-costo-péricardiques et les ligaments vertébropéricardiques. Pour les tester, contentons-nous de quelques éléments : les cervicales basses, le manubrium et D4. Le test peut se réaliser en position assise ou couchée, position que nous préférons.

Test

Le patient est en décubitus, jambes allongées, bras le long du corps, la tête est en latéroflexion–rotation droite. Elle repose sur la table pour mieux mettre en tension les ligaments vertébropéricardiques plus épais et résistants du côté gauche. Placez une paume sur le manubrium et l'autre sous l'épineuse de D4. Le test consiste à augmenter la rotation de la tête et à étirer caudalement et légèrement à gauche D4 et le manubrium sternal.

Nous avons eu quelques cas de séquelles péricardiques où, à chaque étirement, le cœur augmentait et accélérait ses systoles, prouvant que l'extensibilité péricardique n'avait aps retrouvé ses qualités initiales.

Tests musculaires

Nous avons éliminé les grands muscles comme les pectoraux ou les deltoïdes qui ne présentent pas de fixations chroniques pathogènes. Leurs spasmes aigus sont toujours secondaires et se libèrent d'eux-mêmes. Certains muscles, dont nous allons donner les tests appropriés, ont été complètement délaissés par la médecine manuelle ; c'est parce que leurs manipulations donnent de bons résultats qu'il faut savoir les analyser.

Sous-clavier

Nous savons que le sous-clavier naît de la partie médiale de la 1re côte et qu'il se dirige céphaliquement, latéralement et en arrière pour se coller sous la clavicule. On peut le tester en position assise, en décubitus ou en latérocubitus. En testant le sous-clavier, on apprécie en même temps, sans toujours les différencier, les fibres du *ligament costoclaviculaire* et la 1re chondrosternale.

En position assise

Le patient est assis, le dos contre vous. Placez un pouce entre la clavicule et la 1re côte en direction du sous-clavier à tester, les doigts plaqués contre la poitrine. De l'autre main, vous antériorisez le moignon de l'épaule afin d'agrandir l'espace entre la clavicule et la 1re côte. En cas de fixation, vous sentez très nettement une difficulté à agrandir l'espace costoclaviculaire et une résistance anormale des fibres du sous-clavier. C'est en comparant les deux côtés que vous vous rendrez compte de la différence d'extensibilité des fibres musculaires (figure 5.32).

En décubitus

Première modalité

Le sujet est dans la position des tests chondrosternaux en position couchée. Une main soulève l'épaule du patient, en avant et médialement. Le pouce de l'autre main repousse en direction postérieure et latérale la 1re côte (figure 5.33).

Figure 5.32. Test du sous-clavier en position assise.

Figure 5.33. Test du sous-clavier en décubitus.

Figure 5.34. Test du sous-clavier en latérocubitus.

Deuxième modalité

Le pouce d'une main se plaque sous la clavicule pour la pousser en direction céphalique et médiale, alors que la paume de l'autre main vient exercer un contre-appui sur les deux 1res côtes, en les poussant caudalement et latéralement.

En latérocubitus

C'est la meilleure des positions pour explorer le défilé thoracique et le sous-clavier. Pour bien réaliser cette approche, il faut respecter deux temps.

- 1er temps : amener le moignon de l'épaule en avant et médialement.
- 2e temps : c'est seulement à la fin du 1er temps que vous attirez l'épaule en direction céphalique pour pouvoir pénétrer plus profondément dans le défilé.

Le pouce est placé sous la clavicule, pendant que l'index et le majeur se dirigent en arrière de la clavicule à la rencontre du pouce. Vos doigts apprécient l'épaisseur du sous-clavier (en principe 4 à 5 mm), son élasticité et son extensibilité. C'est la pince du sous-clavier (figure 5.34).

On peut demander au patient d'inspirer et d'expirer de manière continue et profonde pour ressentir les différentes tensions tissulaires.

N.B. : Quand un sous-clavier est fixé, il faut toujours tester en même temps les ligaments conoïde et trapézoïde avec lesquels il échange des fibres. Comparez systématiquement les deux côtés pour déterminer le côté fixé.

Triangulaire du sternum

Il est très difficile, voire impossible, de réaliser un test spécifique de ce muscle, alors que son traitement est relativement plus aisé. Ce muscle peut être lésé dans les traumatismes costosternaux et dans les affections pleurales. On pourrait le tester en poussant en direction caudale le sternum, mais n'en ayant pas la confirmation, nous préférons nous abstenir.

Intercostaux

Intercostaux externes

Les intercostaux externes occupent surtout les parties postérieures et latéro-antérieures des espaces intercostaux. On peut les tester en position assise ou en position couchée. Ils sont surtout fixés lors de traumatismes costaux.

En position assise

Partie postérieure

Le sujet est assis, les deux mains derrière la tête. Le praticien est placé derrière lui, un pied ou un genou reposant sur la table de travail (figure 5.35). Il prend les deux coudes d'une main pour entraîner le thorax en flexion antérieure et latéroflexion-rotation du côté opposé aux côtes testées. Du pouce de l'autre main, il entraîne les côtes caudalement et en avant pour apprécier le jeu intercostal. Pendant que le pouce apprécie le mouvement costal, le praticien fait jouer la colonne en extension, la laisse revenir et ainsi de suite jusqu'à ce que tous les étages intercostaux soient testés.

Partie latérale

La position de départ est la même que pour la partie postérieure. En revanche, on réalise une flexion latérale sans rotation, du côté des côtes testées, et le pouce entraîne les côtes en direction caudale et médiale.

Partie antérieure

Les intercostaux externes s'arrêtent au niveau des articulations chondrocostales. Le sujet est dans la même position. Le praticien place son pouce, en avant, contre le rebord céphalique d'une côte pour le repousser caudalement et médialement. Il fait jouer le thorax, en flexion et en extension, pour focaliser le mouvement sur le bon espace intercostal.

En décubitus

Le praticien se place à la tête de son patient ou derrière l'épaule, du côté des intercostaux testés. Des deux pouces, il va pousser les côtes en direction caudale et légèrement postérieure. Il peut aussi soulever le bras homolatéral d'une main, en direction céphalique et médiale, tout en poussant de l'autre main le bord céphalique des côtes, l'un après l'autre en direction caudale et médiale.

Intercostaux internes

Il est rare d'attribuer aux intercostaux internes des tests spécifiques car leur fixation empêche aussi la côte caudale de se séparer de la côte céphalique. Rappelons qu'ils s'arrêtent à l'angle postérieur des côtes. Normalement, si l'on prend le test en décubitus, il faudrait, pour les intercostaux externes, pousser les côtes en direction caudale et médiale et, pour les intercostaux internes, en direction caudale, postérieure et latérale. Nous vous conseillons d'appliquer les mêmes tests en changeant légèrement la direction à la fin de la poussée.

Figure 5.35. Test des intercostaux externes en position assise.

N.B. : On peut dire que, lorsqu'un intercostal externe est fixé, son intercostal interne correspondant l'est aussi. Soulignons encore une fois les rapports très étroits entre les intercostaux internes et la plèvre. Un traumatisme thoracique peut donner une fixation pleurale ; à l'inverse aussi, une fixation pleurale peut entraîner une fixation costale. Les sous-costaux n'ont pas de test propre, leur traitement se réalise comme celui des intercostaux.

Surcostaux

Nous avons souvent retrouvé les surcostaux fixés dans les atteintes thoraciques très anciennes. En simplifiant, on peut admettre qu'ils se dirigent d'une transverse vers l'angle postérieur de la côte sous-jacente ou deux étages en dessous. Le test est réalisé en position assise ou en procubitus.

En position assise

Le patient est assis devant vous les deux mains derrière la tête. D'une main, vous soulevez les deux coudes et le tronc en rotation opposée au surcostal testé, et du pouce de l'autre main, vous appréciez et accentuez l'éloignement de l'angle costal postérieur concerné. En cas de fixation, l'angle postérieur a beaucoup de difficulté à s'écarter de la ligne des épineuses (voir figure 5.35).

En procubitus

Le sujet est à plat-ventre, la tête en rotation opposée au surcostal testé. Placez une paume sur l'angle postérieur de la côte en la poussant caudalement et latéralement, alors que l'autre paume crée un contre-appui sur l'épineuse sus-jacente. Normalement, il existe une distensibilité plus qu'un mouvement réel.

Diaphragme

Nous le répétons encore : nous ne croyons pas aux fixations primaires du diaphragme. Ce muscle, lorsqu'il est fixé en partie, est le reflet de différents problèmes digestifs, émotionnels ou articulaires existants.

Fixations émotionnelles

Ces fixations sont bilatérales et limitent la course du diaphragme, l'empêchant de réaliser de grandes inspirations. Le patient a le souffle court, s'essouffle très vite et a une certaine tendance à la spasmophilie. Rappelons que ce syndrome n'existe pas dans les pays anglo-saxons. C'est un fourre-tout où l'on met une série de symptômes laissant deviner que la patiente est très angoissée. À l'heure actuelle, on parle plus de fibromyalgie. Dans ces types de syndromes, on trouve fréquemment des problèmes spasmodiques de l'intestin. L'écoute locale voit la paume de la main se diriger vers le plexus solaire ou le plexus cardiaque. Une inhibition de ces plexus libère presque totalement ces fixations.

Le sujet présente souvent une hyperréflexie et un signe de Chvostek ou signe du facial (contraction de la partie médiane de la lèvre supérieure, en percutant doucement le nerf facial entre l'apophyse zygomatique et la commissure labiale).

Rappelons que ce signe n'est pas spécifique à une maladie : il est souvent observé dans les colites chroniques et chez les sujets anxieux.

Fixations digestives

Ces fixations sont unilatérales et correspondent fréquemment à la dysfonction d'un organe appendu au diaphragme. Prenons l'exemple d'une atteinte hépatique. Le foie, plus lourd, tire sur ses attaches phréniques en en limitant la course. La capsule de Glisson et une certaine partie du péritoine perihépatique sont innervés par le nerf phrénique. Cette irritation du phrénique peut créer un spasme de l'hémidiaphragme correspondant qui diminue sa course ; ce n'est qu'une supposition induite par notre pratique clinique.

Les tests d'écoute locale entraînent la paume contre le foie et une manœuvre d'inhibition hépatique en « inspir » redonne immédiatement une bonne mobilité à l'hémicoupole droite.

Fixations ostéoarticulaires

De nombreuses fixations ostéoarticulaires peuvent limiter la course d'un hémi-

diaphragme : les cervicales, par l'intermédiaire du phrénique et des ligaments suspenseurs de la plèvre ; les côtes, par l'intermédiaire de la plèvre et des attaches diaphragmatiques ; les dorsolombaires, par l'intermédiaire des attaches des piliers du diaphragme et par les différentes branches nerveuses qui s'y distribuent. Les techniques d'écoute générale et locale doivent vous permettre de retrouver la structure responsable.

Il faut se méfier, en essayant d'évaluer le diaphragme, d'une éventuelle dominance latérale. On est aussi droitier ou gaucher d'un hémidiaphragme comme d'un œil ou d'une oreille.

Tests des organes intrathoraciques

Les viscères intrathoraciques sont difficiles à tester, en raison de la présence même du thorax qui les protège et qui en défend l'accessibilité. Il nous a fallu de nombreuses années pour mettre au point des tests efficaces ne relevant pas de la simple imagination.

On ne peut pas sentir isolément le poumon : on l'atteint toujours par la plèvre. De même, le cœur est toujours entouré du péricarde. Vous verrez : c'est un réel plaisir de ressentir ces organes et leurs enveloppes lors de leurs tests.

Poumon

Nous avons longtemps cherché une position où les doigts pouvaient aller en profondeur sentir la mobilité du poumon. C'est en latérocubitus avec l'aide de la respiration que l'on sent le dôme et le poumon pleural aller et venir contre nos doigts.

En latérocubitus

En réalité, c'est un test pleuropulmonaire mais très différent du test pleurocervical par les sensations qu'il procure. Le sujet est couché sur le côté opposé au poumon testé. Les deux pouces sont placés dans le défilé thoracique à explorer. Il faut bien respecter les différents temps pour accéder au bloc pleuropulmonaire (figure 5.36).

- 1er temps : poussez l'épaule et la clavicule en avant et légèrement médialement.
- 2e temps : amenez l'épaule et la clavicule en direction céphalique, ce qui permet de bien placer les pouces à l'intérieur du défilé thoracique.

Demandez au sujet d'inspirer et d'expirer profondément pour bien ressentir le bloc pleuropulmonaire aller et venir en direction céphalique et caudale.

Comparez systématiquement les deux côtés pour situer la fixation. Il faut bien avoir cette sensation de bloc qui vient vers vous en inspiration et qui s'éloigne en expiration.

Région scissurale interlobaire gauche

Le patient est en latérocubitus droit, la jambe du dessus fléchie et l'autre allongée (figure 5.37). Installé derrière le patient, vous placez une paume en arrière sur la 5e côte, très près de l'omoplate, et l'autre sur la partie antérieure de la 6e côte, très près de l'articulation chondrocostale. Pendant l'expiration, vous accompagnez cette côte en direction caudale et médiale et la *maintenez pendant l'inspiration*. Si le sujet ressent une gêne ou une difficulté à inspirer, cela signifie peut-être une fixation scissurale.

Sachez, dès maintenant que, même si vous avez du mal à apprécier ce test, les

Figure 5.36. Test pleuropulmonaire en latérocubitus.

Figure 5.37. Test de la région scissurale interlobaire gauche.

scissures sont à travailler dans toute atteinte pleuropulmonaire, notamment dans les fixations de l'appareil suspenseur pleural.

Région scissurale droite

On peut tester cette région en latérocubitus.

En latérocubitus gauche

- La *scissure horizontale :* placez une paume près du bord latéral de l'omoplate entre les 4e et 5e côtes, et le reste de la main en direction de la 3e chondrosternale, de manière à bien englober la 4e côte. De l'autre main, vous effectuez une compression en poussant, pendant l'expiration, la main en direction caudale et latérale. C'est comme si vous vouliez faire bâiller la 3e chondrosternale en focalisant toutes les pressions sur celle-ci.

Maintenez la pression pendant l'inspiration et appréciez les réactions éventuelles comme précédemment.

- La *scissure oblique droite :* placez une paume contre le bord latéral de l'omoplate au niveau de la 5e côte, les doigts le long de la 5e côte. L'autre paume est placée sur la 6e côte, avec les doigts en direction de la 6e chondrocostale, et vous agissez comme pour les autres tests.

Nous avons essayé ces tests en procubitus, mais ils sont très difficiles à différencier de ceux des articulations costovertébrales. En revanche, on peut les exécuter en décubitus, mais dans cette position, une grande partie des scissures sont occultées.

Ces tests ne sont certainement pas spécifiques aux scissures car toute mobilisation du thorax implique de nombreux éléments. Nous les avons essayés sur des personnes ayant des séquelles de scissurite ; ils réveillaient la douleur ressentie quand ils étaient en phase aiguë.

Cœur

Là aussi il nous a fallu de nombreuses années pour ressentir les différentes fixations propres à la région cardiaque. Le test le plus efficace se réalise en compression.

Le patient est en décubitus. Placez la paume de votre main dominante en regard de la zone topographique thoracique du cœur.

En prenant la moyenne de cette projection, placez le pisiforme au niveau de la partie antérieure des 3e et 4e côtes, tout près de l'articulation chondrocostale.

Comprimez le thorax, lentement et progressivement, jusqu'à ce que vous sentiez les battements cardiaques. Faites varier la position de la paume de la main. Vous devez sentir de manière uniforme ces battements (figure 5.38).

C'est le plus souvent au niveau où vous sentez moins bien le battement cardiaque que se trouve la fixation. Celle-ci peut se situer au niveau :

- du péricarde ;
- du muscle cardiaque ;
- du système artériel intracardiaque ;
- des différentes valves.

Avec beaucoup d'entraînement, on peut parfois faire la différence. Reportez-vous aux figures 2.23 et 2.24 montrant la projection topographique du cœur pour ressentir les différentes zones. Dans le chapitre 6, nous vous donnerons des techniques plus focalisées sur les artères coronaires.

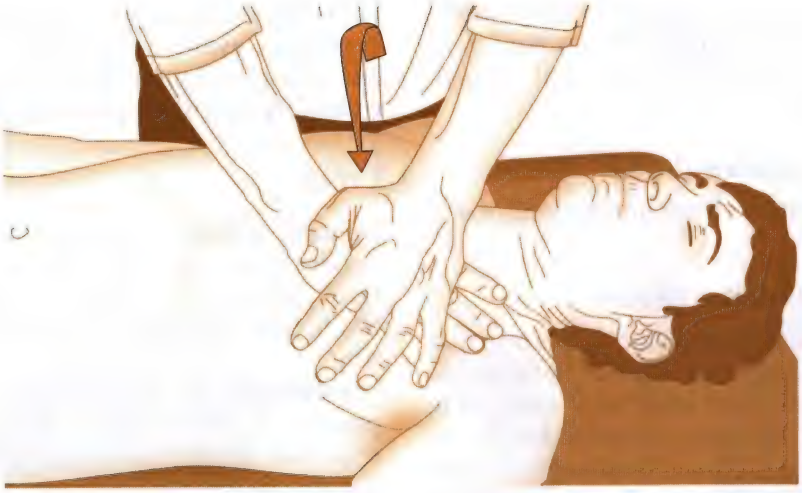

Figure 5.38. Test du cœur et du péricarde en décubitus.

Partie caudale du cœur

Ce test combine une évaluation de la partie centrale du diaphragme, de la jonction cardio-œsophago-tubérositaire et du péricarde à celle du cœur (figure 5.39).

Le sujet est assis devant vous, légèrement penché en avant et à gauche. Vos deux mains se rejoignent sous les côtes pour se diriger très lentement et délicatement en direction d'abord postérieure, puis médiale et enfin céphalique. Elles restent toujours à gauche de la jonction cardio-œsophago-tubérositaire.

Quand vous êtes au maximum de la pénétration sous-costale, vous relâchez un peu la pression pour ressentir les battements cardiaques. Le fait de ressentir difficilement et sans grande intensité signifie une fixation soit du péricarde, soit du cœur, dans la mesure où vos doigts sont bien placés.

Thymus

Il nous semble très difficile et même impossible de décrire un test du thymus. Nous préférons répéter encore qu'avant d'inventer un test du thymus, il vaut mieux aller d'abord en salle de dissection : c'est un excellent moyen de calmer notre imagination.

On peut cependant penser que le thymus peut bénéficier d'un travail sur le médiastin.

Jonction œsophago-cardio-tubérositaire

N'oubliez pas de tester cette jonction, car elle est trop fréquemment responsable de troubles viscéraux intrathoraciques, notamment par le reflux gastro-œsophagien qu'elle peut favoriser. Reportez-vous à nos ouvrages consacrés aux manipulations viscérales pour en connaître les tests.

Figure 5.39. Test de la partie caudale du cœur.

En dehors des tensions tissulaires mises en évidence par les tests de cette jonction, il est bon de se rappeler que les nerfs vagues parcourent le hiatus :
- le nerf vague gauche est antérieur ;
- le nerf vague droit est postérieur.

L'œsophage partage de nombreuses fibres nerveuses avec le cœur. C'est une excellente raison d'aller tester et traiter cette région.

Méthodologie des tests

Voici l'ordre par lequel nous avons l'habitude de diagnostiquer manuellement les patients :
- écoute globale ;
- écoute locale ;
- tests ostéoarticulaires ;
- tests myofasciaux ;
- écoute des plexus ;
- écoute émotionnelle (qui sera étudiée dans le chapitre suivant).

Les tests doivent être rapidement et délicatement exécutés au risque de créer, lors de leurs réalisations, des fixations. Lorsqu'un doute persiste, abandonnez l'élément testé au profit d'un autre et recommencez le test.

Rappelez-vous : *plus on teste fort, plus on sent ses doigts et moins les tissus du patient.*

Chapitre 6

Traitement

Généralités

Système ostéoarticulaire

Fascias

Plèvre

Péricarde

Système musculaire

Organes intrathoraciques

Plexus nerveux

Méthodologie du traitement

Chapitre 6
Traitement

Généralités

Nous adhérons, sans réserve, au concept stillien du traitement ostéopathique fondé sur une libération structurelle. Quand Still dit que la « règle de l'artère est suprême », il faut admettre que ce n'est pas uniquement l'artère qui est visée mais tout l'environnement tissulaire qui peut affecter l'hémodynamique artérielle. Le défilé thoracique est certainement le meilleur exemple que l'on puisse trouver pour imaginer le concept ostéopathique stillien.

L'ostéopathe doit appliquer de ses mains, avec la plus grande précision possible, une poussée correctrice sur des tissus spasmés, fixés ou fibrosés, ayant perdu leur distensibilité naturelle. Ces tissus mous peuvent irriter, gêner ou comprimer le système vasculonerveux, viscéral ou ostéoarticulaire avec les nombreux troubles qui en résultent : mauvaise irrigation artérielle, veineuse, lymphatique, liquidienne ; hyperexcitabilité nerveuse locorégionale, créant des lésions spasmodiques sur tous les éléments contractiles. Ainsi, une artère spasmée voit sa lumière réduite par vasoconstriction.

Tous ces désordres créent d'abord un déséquilibre local, puis régional et, enfin, général, perturbant l'homéostasie. Parfois, une simple fixation peut être lourde de conséquences, en raison des lois de compensation–décompensation.

Compensation–décompensation

Un individu en bonne santé est plutôt un individu bien compensé. Nous subissons tous des stress nerveux indispensables à la vie, commençant in utero et allant jusqu'au moment présent, dans la limite du raisonnable. Ils sont indispensables car ils agissent comme des stimuli. Tout notre passé émotionnel et relationnel reste présent. Notre organisme garde en mémoire tous les traumatismes subis, qu'ils soient d'origine infectieuse, vaccinatoire, traumatique, psychologique ou métabolique. Si l'on prend la pollution par exemple, elle est omniprésente et elle vient nous agresser en permanence. La bonne santé apparente est une bonne compensation–adaptation à notre environnement et, le plus souvent, nous nous situons juste à la limite de la décompensation.

Celle-ci survient lors d'un traumatisme banal, d'une infection ou d'un problème psychologique semblant récent. Nous sommes alors surpris des réactions violentes de l'organisme à une agression

© 2005 Elsevier SAS. Tous droits réservés.

semblant peu perturbante. Donnons l'exemple du lumbago aigu, très invalidant, qui intervient souvent après un simple éternuement ou en ramassant une allumette au sol. Croire que ce lumbago n'est dû qu'à un simple problème mécanique ne satisfait pas l'esprit. Quand on interroge le patient, on constate qu'auparavant il a eu une angine, une crise de colite, une infection génitale, une période de stress important, un état asthénique, une pose de stérilet, etc. Oui, il existe certaines discopathies réelles, mais comment expliquer tous les tassements discaux, ostéophytoses, uncarthroses, radiologiquement visibles, mais tout à fait asymptomatiques que l'on voit chez des personnes consultant pour des problèmes non articulaires ?

Le rôle de l'ostéopathe est d'équilibrer finement les tensions mécaniques du corps pour jouer sur l'équilibre général de celui-ci. Si les lésions ostéopathiques ne représentaient que 20 % des lésions totales d'un individu, le traitement ostéopathique serait suffisant pour empêcher de passer au stade de décompensation et à la maladie. Pour cette raison, nous devons savoir explorer toutes les lésions tissulaires (et il y en a !) pour leur apporter nos techniques correctrices.

Localisation des techniques

Nos techniques s'adressent généralement aux articulations, aux muscles, aux fascias et ligaments, aux organes et aux plexus nerveux. Tous les éléments du thorax sont interdépendants, si bien qu'une fixation d'une acromioclaviculaire, par exemple, peut avoir un effet sur l'artère sous-clavière par un déséquilibre des tensions réciproques.

Libérations articulaires

Les libérations articulaires consistent à mettre en tension les tissus mous périarticulaires pour les libérer, en jouant sur le stretch-réflexe des petits muscles courts, sur l'étirement direct des ligaments, sur les antagonistes musculaires, ou encore sur les microadhésions intra-articulaires. Nous ne croyons pas beaucoup au repositionnement articulaire, excepté dans des cas de luxation des chondro-sterno-costales et du coccyx, par exemple. Il nous est arrivé, pourtant, de corriger des tibiotarsiennes et des péronéotibiales où les os avaient glissé littéralement de quelques millimètres les uns sur les autres en perdant leur alignement habituel ; mais c'est assez rare.

Libérations musculaires

Certains petits muscles comme les obliques et les droits de la nuque ou les intertransversaires peuvent être relâchés de manière durable par nos techniques d'ajustement spécifique.

Nous ne pensons pas, comme nous l'avons souvent écrit, que les gros muscles puissent se manipuler ainsi, et le relâchement obtenu est de trop courte durée. Nous les considérons comme les « trop-plein » mécaniques, métaboliques et émotionnels de l'organisme. Jouent particulièrement ce rôle le carré des lombes, le psoas, le trapèze et, plus rarement, le diaphragme. Ils méritent le nom de « poubelles de l'organisme » sans que ce soit péjoratif. Ainsi, la libération d'un psoas spasmé fait partie de la médecine naturelle, mais d'autres personnes ont une formation plus adéquate pour ce genre de traitement.

Libérations ligamentofasciales

Ces tissus d'apparence simple n'ont pas livré tous leurs secrets. Nos confrères Gabarel, Roques, Paoletti et Schwind en ont fait une étude très détaillée, débouchant, cependant, sur de nombreuses interrogations. À l'heure actuelle, certains ont montré qu'il pouvait exister une contractilité de ces tissus non comparables à celle d'un muscle, certes infime, mais réelle.

La correction de ces tissus se fait par étirements directs, selon des directions très précises apportées par les tests. Comme tous les tissus mous que nous manipulons, *la direction et la rapidité* sont des critères primordiaux à respecter. Un même étirement réalisé plus lentement et dans une direction légèrement différente ne donnera aucun résultat. Jusqu'à présent, nous n'avons toujours pas élucidé le mécanisme du relâchement obtenu. La notion de force n'intervient pas et ceux qui ont vu travailler Chauffour en sont convaincus.

Certains fascias ne sont pas testables spécifiquement, comme ceux du médiastin ou du cœur. C'est pour cette raison que les techniques d'écoute tissulaire sont irremplaçables. Laissez l'organisme exprimer ses tensions. Faire abstraction de nos théories nous oblige à plus d'humilité : nous ne pouvons trouver que ce que nous connaissons, c'est-à-dire très peu. Quand l'organisme indique à nos mains un tissu que nous ignorons, nous pourrons peut-être quand même le libérer ; à nous ensuite de replonger dans nos livres d'anatomie pour l'étudier.

Cependant, les fascias réagissent de manière plus durable aux manipulations que les tendons. Ajuster le tendon d'un muscle long ne donne qu'un reflet transitoire alors qu'il est plus durable pour les fascias. Réservons, cependant, une place toute particulière aux ligaments du petit bassin, presque tous munis de fibres contractiles ; c'est peut-être l'explication des bons résultats obtenus dans la sphère urogénitale.

On trouve parfois aussi des fibres contractiles dans les ligaments suspenseurs de la plèvre, au niveau du hiatus (muscles de Juvara et Rouget) et dans le système de maintien de la jonction duodénojéjunale (muscle de Treitz).

Nous avons déjà parlé de la rapidité à laquelle se passait un accident de voiture (80/1000e de seconde). Les fascias semblent plus affectés par des traumatismes ultrarapides que par des élongations lentes qui permettent une compensation. La rapidité de ces traumatismes augmente la complexité du décryptage des lésions tissulaires.

On libère les ligaments et les fascias par des étirements directs ou indirects par induction ou rebond.

Techniques directes et indirectes

Si un tissu résiste, on va affronter directement la zone fixée pour progressivement la relâcher ; c'est la *technique directe*.

Pour donner un exemple simple : si un coude fléchit mal, on peut essayer de gagner directement sur la flexion en la forçant très légèrement plusieurs fois.

On peut aussi mobiliser le coude en extension plusieurs fois pour augmenter la flexion ; c'est une *manipulation indirecte*. Elle va jouer sur les antagonistes, au niveau central, en inhibant certains réflexes de défense.

Induction

L'induction consiste à exagérer le mouvement ressenti lors de l'écoute. L'induction est la technique « reine » de l'ostéopathie. Elle entraîne la main là où les tissus lui indiquent le chemin. Le travail en induction respecte les tissus. La main écoute leurs messages pour exécuter les techniques adéquates. Elle reste en contact avec les tissus dans une sorte de dialogue permanent.

Rebond

Le rebond consiste à mettre un tissu en tension maximale et à le laisser reprendre ensuite instantanément sa position initiale. C'est le *recoil* de nos amis anglo-saxons.

Viscoélasticité

La viscoélasticité est le retour différé d'une structure à son point initial. Prenons l'exemple d'un bloc de mousse. Vous le comprimez mais, au lieu de le laisser reprendre sa forme initiale immédiatement, vous relâchez progressivement votre appui pour qu'il reprenne petit à petit sa forme.

Ce sont les organes pleins qui répondent le mieux aux traitements viscoélastiques, comme les poumons, la rate, les reins, le pancréas et le foie.

Libération des plexus

Les plexus sont des amalgames de nombreux nerfs provenant en grande partie du système sympathique et parasympathique. Les anciens les appelaient les « cerveaux périphériques ». Une chose est sûre : ils reflètent parfaitement l'état nerveux des individus. Le thorax dépend plus particulièrement du ganglion cervical inférieur, du plexus cardiaque et du plexus solaire. Il vaut mieux d'abord libérer un plexus après l'autre avant de les coordonner.

Pour libérer un plexus, il faut poser superficiellement une main sur celui-ci et l'« écouter ». Nous l'avons vu dans le diagnostic : le plexus, quand il est « trop tendu », donne une écoute rapide et peu profonde. L'écoute d'un plexus est de type rotatoire horaire et antihoraire, en tampon buvard ou encore allant de la superficie à la profondeur.

Allez dans le sens de l'écoute, en l'exagérant un peu, jusqu'à ce que vous sentiez votre main, petit à petit, ralentir et stopper. C'est une induction émotionnelle. L'arrêt de l'écoute signifie le succès de la manœuvre. Le premier temps où l'on encourage le mouvement de la main est très important. Essayer de stopper immédiatement l'écoute conduit à l'échec.

Coordination des plexus

Une fois le plexus relâché, traitez le suivant en commençant plutôt par celui qui est plus caudalement situé, puis laissez les deux mains sur chaque plexus. Soit vous ne sentez aucun mouvement, ce qui indique une bonne libération d'ensemble, soit les deux plexus redémarrent, signifiant la nécessité de continuer. Le problème est d'aligner l'amplitude et le rythme des deux plexus pour les diminuer, jusqu'à en arrêter l'écoute. Si vous échouez dans cette tentative, laissez en place une main là où l'écoute est la plus forte et posez l'autre sur le frontal gauche en faisant une nouvelle technique de coordination.

Le frontal gauche réagit comme le chef de file des plexus. Appliquez superficiellement votre main sur la partie gauche du front et agissez comme pour un plexus.

Libération émotionnelle

À notre avis, la première tâche d'un ostéopathe est de libérer d'abord les fixations tissulaires avant les fixations émotionnelles.

Qui, en dehors des ostéopathes, peut les relâcher si finement ? Il est vrai, cependant, que les libérations émotionnelles vont aider le patient à mieux intégrer son stress et à mieux harmoniser les relations psychosomatiques.

Écoute émotionnelle du thorax

Posez la main au contact du sternum, le médius dans l'axe sternoxyphoïdien. L'appui est très léger, à la limite de perdre le contact avec le sternum, mais sans jamais s'en séparer. La paume va se diriger là où sont stockées les tensions émotionnelles les plus fortes. Nous verrons plus loin comment les relâcher.

Le traitement est appelé l'induction émotionnelle.

Système ostéoarticulaire

Sternoclaviculaire

Nous le répétons encore une fois : n'essayez pas de corriger une luxation sternoclaviculaire au risque de créer une chondrite. En revanche, ces luxations nécessitent un travail de relâchement fascial.

N.B. : On doit toujours traiter les deux articulations même si une seule semble fixée.

Ligament sternoclaviculaire postérieur

■ En décubitus

Le sujet est en décubitus, main sur le ventre, jambes allongées. Placez le pisiforme d'une paume sur l'extrémité médiale de la clavicule et exercez une brève poussée dirigée céphaliquement, latéralement et en arrière. Vous devez ensuite sentir la clavicule accomplir un petit mouvement postérieur et revenir ; en principe, deux manœuvres suffisent. On peut aussi placer les deux pisiformes côte à côte, ou entraîner de l'autre main l'épaule homolatérale en avant et médialement.

■ En position assise

Le sujet est assis le dos contre vous, les jambes pendantes. Pour une sternoclaviculaire droite, son bras repose sur votre cuisse droite, votre pied étant posé sur la table. Votre main droite va englober l'épaule droite pour la pousser en avant et médialement, alors que le pisiforme gauche va entraîner la partie médiale de la clavicule en arrière et légèrement latéralement.

Ligament sternoclaviculaire antérieur

■ En décubitus

- *Première modalité.* Le patient est dans la même position. Faites un appui, pour la sternoclaviculaire droite par exemple, de la paume gauche, sur la partie latérale de la clavicule près de l'articulation acromioclaviculaire. La paume droite (le pisiforme ou les doigts) est sur la partie céphalique de l'extrémité médiale de la clavicule, le plus profondément possible, contre le rebord supérieur. La paume droite va exercer une poussée latérale et légèrement en

Figure 6.1. Manipulation du ligament trapézoïde.

avant, pendant que la paume gauche dirige une pression médiale et subtilement caudale (figure 6.1).

Chez certaines personnes, il est possible de réaliser un soulèvement claviculaire en focalisant le mouvement sur l'extrémité médiale de la clavicule.

- *Deuxième modalité.* Le patient dans la même position, croisez les deux mains de manière à amener, pour une sternoclaviculaire droite, la paume gauche sur le sternum contre la sternoclaviculaire opposée et la droite sur la partie latérale de la clavicule. La paume droite va pousser latéralement et en arrière, faisant bâiller en avant la clavicule. Cette antériorisation est augmentée par la paume gauche qui pousse le sternum en arrière et à gauche. C'est une technique appropriée quand la sternoclaviculaire vient comprimer la sous-clavière ou le tronc brachiocéphalique.

En position assise

Le sujet est assis devant vous, le bras, du côté opposé à la sternoclaviculaire manipulée, repose sur votre genou (figure 6.2). Placez la paume de la main sur le creux sus-claviculaire, en appui sur la partie médiale de la clavicule, le pouce restant en arrière contre l'angle postérieur de la 1re côte et de la 1re costotransversaire. L'autre main est posée sur le pariétal opposé, le coude en appui sur l'épaule. La main « claviculaire » va pousser caudalement et en avant vers la sternoclaviculaire opposée, pendant que l'autre main incline la colonne cervicale dans le sens opposé à la poussée claviculaire. Il faut bien jouer sur l'élasticité de tout le corps. La manipulation s'effectue quand la mise en tension est maximale.

Ligament interclaviculaire

Posez les deux pisiformes dans le creux sus-sternal, en appui contre la partie

Figure 6.2. Manipulation du ligament sternoclaviculaire antérieur.

médiale des deux articulations sternoclaviculaires, et exercez une poussée correctrice dirigée latéralement, très légèrement en avant et en direction caudale.

Terminez par cette dernière technique le traitement des ligaments sternoclaviculaires antérieurs.

Acromioclaviculaire

Pour cette articulation aussi, il est illusoire d'essayer de « rentrer » la clavicule dans sa loge quand elle est luxée. Notre problème est seulement de libérer les tissus qui ont souffert pour leur donner une meilleure distensibilité.

En cas de luxation réelle, certaines fibres sont rompues définitivement et ne justifient pas d'un traitement ostéopathique. En revanche, toutes celles qui les entourent nécessitent un traitement manuel. On constate souvent qu'après le traitement, l'aspect de la luxation est toujours le même, mais le patient se sent soulagé, il se dit allégé.

Manœuvres

■ En décubitus

Le sujet est en décubitus, les mains reposant sur le ventre (figure 6.3). Croisez les mains de manière à avoir, pour une acromioclaviculaire droite, la paume droite contre le rebord médial de l'acromion et la paume gauche sur la partie moyenne de la clavicule. La paume droite va pousser latéralement et en arrière, pendant que la paume gauche va entraîner la clavicule médialement et céphaliquement.

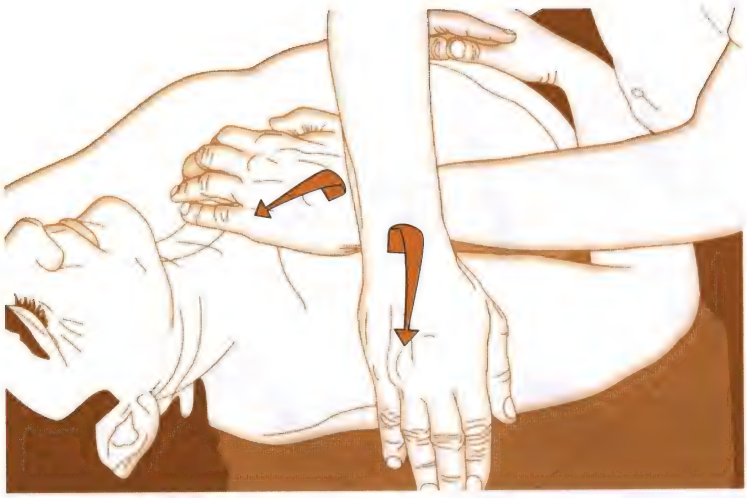

Figure 6.3. Manipulation des ligaments acromioclaviculaires.

En position assise

Le patient est assis, le dos contre vous, les jambes pendantes, vos mains sont croisées. La technique est la même que pour la manœuvre précédente. Il faut cependant exercer un appui acromial plus caudal que postérieur et jouer en même temps sur l'élasticité thoracique.

Ligaments coracoclaviculaires

Le sujet est en décubitus, mains reposant sur le ventre.

Première modalité

Trapézoïde

Posez, les mains croisées, un pisiforme pour maintenir la partie médiale de la coracoïde, et l'autre en dedans de l'acromioclaviculaire, pour exercer une poussée céphalique et latérale avec la main latérale (figure 6.4).

Conoïde

Dans la même position, placez un pisiforme contre la partie médiale de la coracoïde, et l'autre contre le bord antérieur de la clavicule, à son tiers latéral. Exercez une poussée brève en direction céphalique, postérieure et médiale.

Les ligaments trapézoïde et conoïde sont très souvent impliqués dans les lésions du sous-clavier, particulièrement pathogènes pour le système vasculaire avoisinant. La correction de l'un implique celle de l'autre. Il vaut mieux commencer par la correction du sous-clavier et finir par celle des coracoclaviculaires.

Deuxième modalité

C'est certainement la technique la plus complète et la plus efficace de tous les ligaments coracoclaviculaires et, en général, de tous les ligaments qui font le lien entre l'épaule et la clavicule.

Le sujet est en décubitus. Placez-vous du côté du membre supérieur à manipu-

Figure 6.4. Manipulation des ligaments acromiocoracoïdiens en décubitus.

Figure 6.5. Manipulation des ligaments coracoclaviculaires en décubitus (phase 1).

ler. Cette technique se réalise selon trois phases. Procédez très progressivement, elle peut être sensible.

Phase 1

Placez un pouce contre la partie postérieure de la clavicule. De l'autre main, en tournant le poignet, vous effectuez de petites rotations externes pour bien caler le pouce contre la clavicule (figure 6.5).

Phase 2

Vous commencez à mobiliser le membre supérieur en adduction–rotation interne en entraînant la clavicule de votre pouce dans la même direction (figure 6.6).



Figure 6.6. Manipulation des ligaments coracoclaviculaires en décubitus (phase 2).

Figure 6.7. Manipulation des ligaments coracoclaviculaires en décubitus (phase 3).

Phase 3

Augmentez l'adduction du bras tout en poussant la clavicule le plus possible antérieurement et médialement de votre pouce.

Effectuez plusieurs mouvements. Quand vous ramenez le bras en abduction–rotation externe, de votre pouce, bloquez la clavicule pour bien étirer les ligaments (figure 6.7).

Procédez pas étape et vérifiez bien si les ligaments coracoclaviculaires de l'autre épaule ne sont pas fixés aussi.

Ligaments conoïde et trapézoïde en latérocubitus

Vous êtes placé à la tête du patient.

- Soit les deux pouces sont situés contre la partie postérieure de la clavicule et vous mobilisez la clavicule en avant et légèrement en direction céphalique.
- Soit un seul pouce est situé en arrière de la clavicule pendant que l'autre main retient ou tire en arrière l'épaule.

N.B. : Rappelez-vous que, pour bien faire pénétrer le pouce en arrière de la clavicule, il faut d'abord pousser l'épaule en avant, et seulement après céphaliquement.

Ligament acromiocoracoïdien

Le ligament acromiocoracoïdien n'a pas le rôle de ligament, comme ceux que nous venons de voir, mais dans les traumatismes importants de l'épaule, il peut développer des microadhérences et se tendre. Notre but est de lui rendre sa distensibilité. Le patient est placé en décubitus, un bras le long du corps et celui qui concerne la manipulation en abduction–rotation externe. Les bras croisés, placez un pisiforme contre l'acromion et l'autre contre la coracoïde, et exercez une poussée de manière à écarter vos deux pisiformes. Du côté acromial, l'ajustement se fait en direction latérale et céphalique, et du côté coracoïdien, en direction médiale et transversale (figure 6.8).

Figure 6.8. Manipulation du ligament acromiocoracoïdien.

Libération claviculaire générale

On peut réaliser la libération claviculaire générale en compression ou en décompression longitudinale.

En compression longitudinale

Le sujet est en décubitus, mains sur le ventre. Placez un pisiforme contre la partie claviculaire de l'articulation acro-

Figure 6.9. Manipulation en compression claviculaire longitudinale.

mioclaviculaire, et l'autre sur l'extrémité médiale de la clavicule. Les mains exercent alors une poussée l'une contre l'autre et, au maximum de la tension obtenue, relâchez-les d'un coup (figure 6.9). C'est une bonne technique de rebond.

En décompression longitudinale

La position est la même, mais les mains sont croisées. Vous pouvez vous placer derrière ou devant le patient. Les deux mains vont exercer une poussée à l'opposé l'une de l'autre et, une fois la tension obtenue, elles relâchent l'appui d'un coup.

Nous appliquons tout particulièrement ces techniques après les traumatismes directs de l'épaule et dans les suites de lésions dues à la ceinture de sécurité.

Sternum

Cette caisse de résonance de tous les traumatismes thoraciques est curieusement délaissée en thérapie manuelle. Pourtant, elle mérite toute notre attention.

Sternosternale supérieure

Il faut se rappeler que la fixation de la sternosternale supérieure entraîne toujours celle de la 2e chondrosternale. On fait la correction en compression ou en décompression.

Le sujet est allongé, bras le long du corps. Placez-vous latéralement et appliquez un pisiforme contre le creux sus-sternal en débordant légèrement sur le manubrium ; l'autre est placé juste en dessous de l'angle de Louis. En compression, les deux pisiformes vont pousser l'un vers l'autre comme s'ils voulaient rendre plus saillant cet angle. Au maximum de la tension, vous relâchez d'un coup votre appui. Dans la manœuvre de décompression, les pisiformes font le mouvement inverse en étirant, longitudinalement, le sternum (figure 6.10).

Figure 6.10. Manipulation sternosternale en décubitus.

Nous utilisons ces techniques dans toutes les séquelles de traumatismes thoraciques et dans les suites de problèmes pleuropéricardiques.

Technique sternodorsale

Cette technique se pratique en position couchée, bras le long du corps. Placez la tête du patient contre votre ventre, la colonne cervicale fléchie. Une main est placée sur le sternum, la paume sur l'angle de Louis, et l'autre main contre les épineuses dorsales, la paume au niveau de D4. La main sternale va diriger sa poussée en direction caudale et légèrement en arrière, pendant que la main dorsale réalise une traction en direction céphalique. Une fois obtenue l'élasticité maximale, vous relâchez en rebond deux à trois fois et ensuite vous inversez la direction de vos mains : la main dorsale pousse, alors, en direction caudale pendant que la main sternale exerce une traction en direction céphalique, en utilisant aussi le rebond (figure 6.11).

On se sert de la technique sternodorsale dans les séquelles de traumatisme thoracique ayant entraîné des fixations dorsales et dans les suites d'affections pleuro-cardio-pulmonaires.

Chondrosternales

Nous avouons avoir un certain penchant pour ces articulations, dont les fixations trop fréquemment négligées peuvent entraîner des précordialgies, des tachycardies, des dyspnées d'effort, des fixations dorsales récidivantes et une sensation de gêne et d'inconfort thoracique, amplifiée par le latérocubitus ou procubitus. Elles sont très souvent lésées par les ceintures de sécurité et les chutes sur les mains.

Nous employons plus volontiers le décubitus, mains sur les hanches. Placé latéralement, appliquez le pisiforme d'une main sur la *portion chondrale*

Figure 6.11. Technique sternodorsale.

Figure 6.12. Manipulation chondrosternale en décubitus.

concernée tout contre le sternum, alors que l'autre main soulève le membre supérieur homolatéral par le poignet. En principe, on distingue deux types de fixations pouvant être de véritables subluxations : un type antérieur et un type postérieur.

Subluxation antérieure

Du pisiforme, vous exercez une pression caudale et légèrement latérale. Simultanément, de votre autre main, vous soulevez le membre supérieur homolatéral du patient jusqu'à focaliser une tension au niveau de l'appui chondral. Cette phase

est extrêmement importante et c'est en faisant varier la position du membre supérieur qu'on la réalise.

À ce stade de tension maximale, vous faites un *thrust* postérieur et légèrement latéral. Il n'est pas rare d'entendre au moment de la correction le bruit caractéristique des ajustements vertébraux. La poussée ne doit pas être forte car elle risquerait de créer une chondrite ou une lésion de la costochondrale correspondante (figure 6.12).

Subluxation postérieure

- *Première modalité : passivement.* On utilise la même position générale, mais en plaçant le pisiforme sur la *portion sternale* car la finalité est de ramener vers l'avant la partie chondrale.

Dans cette technique aussi, il est primordial de trouver le bon équilibre entre la traction du membre supérieur et l'appui du pisiforme.

- *Deuxième modalité : avec la respiration.* Placez-vous derrière le patient et appliquez le pisiforme d'une main sur la *portion chondrale concernée* pendant que l'autre paume va exercer un contre-appui sur la partie sternale correspondante. Demandez au patient d'inspirer et d'expirer plusieurs fois à fond. Au moment de l'expiration, poussez et maintenez la partie chondrale en arrière et légèrement latéralement.

Relâchez cette pression juste au moment où le sujet reprend une profonde inspiration. Toutes les forces du thorax vont se concentrer sur votre pisiforme, en libérant antérieurement la portion chondrale. Nous retrouverons d'autres manœuvres utilisant la respiration ; on les répète environ 3 ou 4 fois pour une meilleure efficacité. Cette technique est appelée *libération tissulaire respiratoire.*

Chondrocostales

Appliquez les mêmes techniques, mais soyez encore plus délicats dans leur réalisation : le cartilage costal est très fragile. Fréquemment, les lésions chondrocostales sont corrigées par les libérations sternochondrales, mais il faut systématiquement traiter les deux. Rappelons que ces articulations sont en mouvement permanent avec la respiration, ce qui explique en grande partie leur pouvoir pathogène. La 1re chondrocostale se manipule avec le sous-clavier, que nous allons décrire dans le paragraphe consacré aux muscles.

Manipulations latérales des côtes

Souvent, lorsqu'on manipule les côtes, on oublie qu'elles peuvent se fixer latéralement. Les chutes sur le côté sont nombreuses et peuvent créer de toutes petites adhérences ligamentomusculaires, voire pleurales autour de l'angle latéral des côtes.

Le patient est assis, la main du côté opposé à traiter derrière la nuque. Placé derrière le patient, un pied sur la table, de manière à stabiliser vos appuis, vous englobez son membre supérieur controlatéral pour que tout son corps puisse s'appuyer sur vous sans effort.

Placez l'autre main, la paume positionnée exactement sur la zone fixée. Vous entraînez latéralement le thorax du patient de manière à ce qu'il soit en concavité du côté lésionnel.

Exagérez la concavité de la paume, tout en poussant la côte fixée en avant et médialement. On peut même exécuter un *thrust* ou un rebond (figure 6.13).

Figure 6.13. Manipulation latérale des côtes en position assise.

Nous répétons que la vraie fixation costale, celle qu'il est indispensable de manipuler, présente :
- un blocage antérieur costosternal ou chondrocostal ;
- un blocage postérieur, costovertébral, costotransversaire ou angulaire postérieur ;
- un blocage latéral, costocostal et costopleural.

Fascias

Aponévrose cervicale moyenne

C'est certainement l'un des points forts du traitement. Cette aponévrose est le récepteur de tous les traumatismes concernant la colonne cervicale et le thorax, et de toutes les affections cardio-pleuro-pulmonaires. Ses rapports vasculaires la rendent souvent déterminante dans les problèmes de circulation du défilé cervicothoracique.

Nous la manipulons en décubitus ou en position assise.

En décubitus

Le patient est allongé sur le dos, bras et jambes allongés, la tête reposant sur votre abdomen. Placez le pouce d'une main dans le creux sus-claviculaire contre la 1re côte, vers le tubercule de Lisfranc, et la paume plus en arrière contre le rebord supérieur de l'omoplate (figure 6.14).

Pour placer le pouce, faites une latéroflexion cervicale homolatérale. Le pisiforme de l'autre main peut soit se placer entre la 1re côte et la clavicule, pour étirer le sous-clavier en même temps, soit servir de contre-appui sur l'épaule opposée, soit encore tenir la colonne cervicale.

De votre abdomen, vous faites des flexions latérales de la colonne cervicale, du côté opposé à l'aponévrose à traiter, jusqu'à sentir la tension fasciale sur votre pouce et votre paume. Le pouce ne reste pas inactif et en profite pour rechercher les zones les plus tendues afin d'affiner leur étirement. Faites varier la flexion antérieure de la colonne cervicale pour concentrer votre étirement sur la portion antérieure ou postérolatérale de l'aponévrose. Cette technique est confortable pour le praticien et le patient. Attention de ne pas avoir un contact du pouce trop ferme.

N.B. : Les techniques directes de correction en maintenant l'os hyoïde ne nous ont pas convaincu. En revanche, les tech-

Figure 6.14. Manipulation de l'aponévrose cervicale moyenne en décubitus.

niques d'induction nous semblent plus efficaces en plaçant une main sur l'os hyoïde et l'autre sur la clavicule et la 1re côte. Vous allez dans le sens de l'écoute et revenez jusqu'à l'arrêt de l'écoute.

Important : Quand une aponévrose cervicale moyenne est fixée, pensez toujours à libérer le sous-clavier et les ligaments conoïde et trapézoïde correspondants.

En position assise

Le patient est assis, jambes pendantes, le dos contre vous, le bras du côté opposé à l'aponévrose concernée reposant sur votre cuisse, votre pied étant sur la table. Placez l'index d'une main le long de la clavicule en direction de la sternoclaviculaire, et le pouce plus en arrière vers le bord céphalique de l'omoplate ; l'autre main est sur la tête du patient, votre coude reposant sur l'épaule opposée à l'aponévrose manipulée (figure 6.15).

La main sternale pousse la clavicule caudalement, en direction médiale et antérieure, pendant que l'autre main joue sur la latéroflexion et la rotation cervicale. Manipulez quand vous ressentez le maximum de tension sous vos mains. Comme le thorax de votre patient est contre votre jambe reposant sur la table, vous pouvez faire varier sa position pour augmenter les tensions fasciales. Cette technique est efficace. Elle nécessite une bonne coordination et une bonne synchronisation de tout votre corps.

Aponévrose clavi-coraco-axillaire

En décubitus

Le patient est allongé, jambes allongées, le bras du côté concerné en *abduction–rotation externe*, pour fixer une partie de l'aponévrose brachiale. Vous vous placez du côté de l'aponévrose clavicoraco-axillaire à manipuler, devant le patient. Croisez vos bras et positionnez les deux

Figure 6.15. Manipulation de l'aponévrose cervicale moyenne en position assise.

Figure 6.16. Manipulation de l'aponévrose clavi-coraco-axillaire en décubitus.

paumes sur les apophyses coracoïdes droite et gauche. Vous les poussez latéralement en arrière et légèrement céphaliquement (figure 6.16).

Quand vous êtes au maximum de tension, vous faites un *thrust*. Vous pouvez aussi réaliser le *thrust* en vous aidant de la respiration du patient. À la fin de l'expiration profonde, juste avant l'inspiration, vous exécutez la manœuvre.

En position assise

Le sujet est assis, jambes pendantes, dos contre vous, le bras du côté opposé à l'aponévrose intéressée en appui sur votre cuisse, le pied étant sur la table.

Placez une paume sur l'apophyse coracoïde et l'autre sur la tête du patient pour faire varier la flexion latérale cervicale à la recherche de la mise en tension maximale de l'aponévrose cervicale moyenne. Poussez l'apophyse coracoïde en direction caudale et latérale, tout en jouant sur la flexion latérale–rotation de la colonne cervicale.

Libération du creux axillaire

Nous employons cette technique dans les névralgies cervicobrachiales très douloureuses. Le coude du patient est sur votre cuisse, une main est placée sur l'épaule alors que les doigts de l'autre main vont pénétrer dans le creux axillaire, à la recherche de tensions fasciales qu'ils vont libérer en les étirant comme des cordes de guitare.

Dans les névralgies cervicobrachiales, on peut jouer de la même manière sur les *nerfs du plexus brachial*. Les techniques en « cordes de guitare » doivent être douces, au risque de créer des paresthésies inconfortables et durables. Pour les techniques du plexus brachial dans le creux axillaire, reportez-vous au livre *Manipulations des nerfs périphériques*, coécrit avec mon ami Alain Croibier.

On manipule l'aponévrose clavico-coraco-axillaire après les chutes sur l'épaule et sur les parties latérales du thorax, quand la douleur irradie des clavicules vers les bras.

Plèvre

La plèvre se voit souvent attribuer des techniques de relâchement à sa partie moyenne et caudale, mais très rarement sur ses attaches céphaliques, pourtant si importantes à relâcher. Faites très attention à la colonne cervicale chez les personnes arthrosées ou ostéoporotiques. Pour ces dernières, nous préférons le décubitus.

Appareil suspenseur cervicopleural

En position assise

Rappelons que cette position a l'avantage de respecter les tensions myofasciales et les pressions intrathoraciques.

Le sujet est assis, jambes pendantes, le dos contre vous, le bras du côté opposé à la partie pleurale concernée reposant sur votre cuisse. Placez le pouce ou l'index d'une main en arrière de la clavicule et en profondeur contre le tubercule de Lisfranc, la paume appuyant sur la clavicule. L'autre main est placée sur la tête du patient, pour en faire varier la position, afin de mettre en tension les fibres pleurocervicales. Il faut une flexion latérale avec une rotation assez importante en faisant très attention à ne pas créer de douleurs cervicales.

Le pouce ou l'index peuvent faire jouer les ligaments cervicopleuraux, comme des cordes de guitare. Une fois ce travail

Figure 6.17. Manipulation cervicopleurale en position assise.

local effectué, demandez au patient d'effectuer plusieurs inspirations de plus en plus amples. *Pendant l'inspiration*, vous poussez la 1re côte en direction caudale, latérale et très légèrement postérieure, tout en étirant simultanément la colonne cervicale en flexion latérale–rotation du côté opposé (figure 6.17).

Attention : C'est un étirement assez fort. Prenez la précaution de le commencer très doucement. Cessez la manœuvre si le patient ressent une douleur dans la poitrine. En principe, 4 à 5 étirements suffisent.

En libération tissulaire respiratoire

Quand tout l'appareil suspenseur est en tension maximale, demandez au patient d'expirer bien à fond et, juste au début d'une inspiration profonde, vous relâchez l'appui cléidocostal. Dans une manœuvre réussie, on voit tout le thorax faire un mouvement de ressort vers le haut.

En décubitus

Le patient est couché sur le dos, jambes allongées, mains reposant sur le ventre et la tête sur votre abdomen. Placez un pouce sur la 1re côte près du tubercule de Lisfranc, la paume de la main en appui sur la clavicule ; l'autre main, placée systématiquement, sert de contre-appui.

Entraînez, de votre abdomen, la colonne cervicale en flexion latérale–rotation du côté opposé à l'appareil suspenseur traité, pendant que votre main repousse la clavicule et la 1re côte latéralement, en arrière et en direction caudale. Vous exercez alors soit un *thrust*, soit une libération tissulaire respiratoire.

N.B. : Il vaut mieux réaliser ces techniques des deux côtés afin d'équilibrer les tensions réciproques pleurales hautes qui sont considérables.

En latérocubitus

Cette position est celle qui permet d'aller le plus en profondeur dans le défilé thoracique. On l'exécute selon deux modalités.

- *Première modalité.* Le patient est en latérocubitus du côté opposé au défilé thoracique traité. Vous êtes assis à sa tête, un pouce en direction du tubercule de Lisfranc et l'autre main en arrière de l'épaule afin de la mobiliser pour à la fois mieux pénétrer le défilé et étirer les fibres cervicales (figure 6.18).

Figure 6.18. Manipulation cervicopleurale en latérocubitus (1re modalité).

- *Deuxième modalité.* Placé cette fois-ci derrière le patient, la main qui va manipuler le défilé thoracique passe sous le bras du patient, et vous dirigez vos doigts caudalement et médialement à la rencontre des fibres pleurocervicales. Cherchez bien celles qui sont tendues ou rétractées pour les manipuler.

Mobilisez en même temps l'épaule pour mieux accéder aux ligaments pleurocervicaux et augmenter leur étirement (figure 6.19).

Plèvre moyenne

Sous ce terme de plèvre moyenne, nous regroupons les culs-de-sac antérieurs et la plèvre pariétale du thorax moyen.

Première modalité

Le patient est couché sur le dos, sa tête reposant sur votre ventre. Les mains croisées, appliquez une paume sur les 3e, 4e et 5e côtes, en dehors des chondrocostales, et l'autre, sur la partie moyenne du sternum. En fin d'expiration, la main costale se dirige latéralement, en arrière et en direction caudale, et la main sternale en direction costale. Maintenez l'appui et utilisez la technique de libération tissulaire respiratoire.

De l'abdomen, vous inclinez la tête en flexion latérale–rotation du côté opposé. Nous vous conseillons de faire pratiquer ces techniques sur vous-même : vous serez surpris de leur puissance et des sensations intrathoraciques ressenties.

Deuxième modalité

Cette fois-ci, vous positionnez un pouce en arrière de la clavicule en direction du tubercule de Lisfranc. Attention : c'est plus une poussée caudale qu'une compression ; cette région supporte très mal les compressions en raison de son importance vasculaire (figure 6.20).

L'autre main est placée sur la région thoracique moyenne. Soit vous exagérez

Figure 6.19. Manipulation cervicopleurale en latérocubitus (2e modalité).

Figure 6.20. Manipulation de la plèvre moyenne (2e modalité).

Figure 6.21. Manipulation de la plèvre globale en décubitus.

de votre pouce et de votre main les mouvements respiratoires en coordonnant leurs actions, soit vous les opposez pour créer une résistance tissulaire.

Essayez de terminer en exécutant une induction coordonnée du pouce et de la main.

Manipulations pleurales globales

Le traitement seul des culs-de-sac inférieurs ne nous a pas convaincu. Nous préférons l'intégrer dans le traitement pleural global qui est d'une grande efficacité. Ces techniques se font en décubitus et en position assise.

En décubitus

- *Première modalité : en étirement.* Le sujet est allongé, les mains le long du corps, les genoux inclinés du côté opposé à l'hémithorax traité, reposant sur la table. La tête est aussi en latéroflexion–rotation du côté opposé. Les bras croisés, placez une main sur la tête pour étirer en latéroflexion–rotation la colonne cervicale, et l'autre sur le cul-de-sac inférieur, en dessous de la 7e chondrocostale.

La main costale va se diriger en direction caudale et médiale, et au maximum de tension, les deux mains relâchent promptement leur appui ou maintiennent l'étirement, pendant une expiration lente et profonde (figure 6.21).

- *Deuxième modalité : en compression.* C'est la même position, en dehors des bras qui ne sont pas croisés et de la main crânienne qui s'applique contre la clavicule et la 1re côte. Sur une expiration lente et profonde, les deux mains vont littéralement comprimer le thorax en se dirigeant l'une vers l'autre jusqu'à la limite de la compression permise.

Elles relâchent, ensuite, leur appui au tout début d'une ample et rapide inspiration faisant se détendre l'hémithorax et

Figure 6.22. Manipulation de la plèvre globale en position assise.

la plèvre correspondante. Les deux mains peuvent aussi maintenir la compression de l'hémithorax pendant une grande inspiration.

En position assise

Le patient est assis, jambes pendantes, le dos contre vous, le bras du côté traité reposant sur votre cuisse. Une main maintient les parties latérales des 9e, 10e et 11e côtes, et l'autre entraîne la tête en flexion latérale–rotation, du côté opposé au segment pleural concerné. La main costale, aidée par l'appui de votre jambe, va pousser les côtes en direction caudale et médiale. Quand les deux mains sont en appui maximal, demandez au patient de réaliser une expiration profonde maintenue (figure 6.22).

On peut aussi exécuter un étirement direct en changeant l'appui céphalique. Le patient met la main derrière la tête du côté à manipuler. Votre main céphalique vient étirer le coude céphaliquement, postérieurement et médialement, pendant que votre main costale se dirige caudalement, médialement et antérieurement.

Plèvre caudale

En décubitus

Prenons l'exemple du cul-de-sac inférieur gauche. Vous vous placez légèrement de trois quart contre l'épaule gauche du

Figure 6.23. Manipulation des culs-de-sac inférieurs de la plèvre en décubitus.

patient, les doigts tenant le rebord costal caudal gauche (figure 6.23).

Vous demandez au patient d'inspirer lentement et profondément tout en empêchant les côtes de se diriger caudalement. Pendant l'expiration qui suit, vous essayez de maintenir les côtes en direction caudale. Finalement, vous allez à l'encontre du mouvement costal physiologique pour étirer le cul-de-sac.

En latérocubitus

La tête du patient est contre vous. Vous agrippez les côtes de vos doigts pour les diriger aussi à l'encontre du mouvement costal physiologique. Il est important de bien placer les dernières phalanges sous les côtes pour mieux sentir les mouvements naturels afin de les contrarier (figure 6.24).

Ce sont des techniques puissantes et efficaces. Le fait d'avoir le patient contre soi permet de mieux orienter les forces appliquées.

Plèvre postérieure

C'est une excellente technique qui vous permet de mobiliser spécifiquement l'angle postérieur des côtes, les muscles qui s'y attachent comme les surcostaux, et surtout, la plèvre pariétale postérieure. On peut le faire de deux manières.

Première technique

Le patient est en latérocubitus du côté opposé à traiter. Posez un pouce sur l'angle postérieur de la côte fixée et l'autre main sur l'épaule proximale. Le membre inférieur proximal est fléchi.

Pendant que la main céphalique amène doucement l'épaule vers la table, votre pouce entraîne l'angle postérieur en avant et légèrement latéralement (figure 6.25).

C'est une technique puissante qu'il faut recommencer plusieurs fois.

Figure 6.24. Manipulation des culs-de-sac inférieurs de la plèvre en latérocubitus.

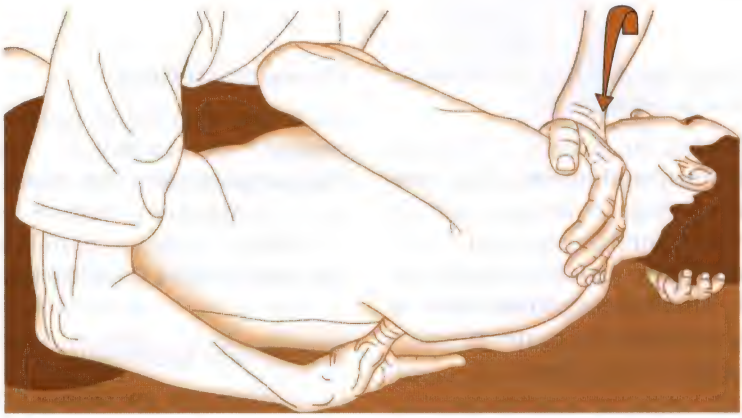

Figure 6.25. Manipulation de la plèvre postérieure en latérocubitus (1re technique).

Deuxième technique

Le patient est dans la même position. Mettez un avant-bras sur l'épaule et l'autre sur la hanche du même côté. Les doigts se mettent au niveau de la côte que l'on veut mobiliser.

Vos doigts attirent la côte vers vous en direction antérieure et légèrement céphalique, pendant que vos deux avant-bras vont s'éloigner l'un de l'autre pour ouvrir l'espace costal (figure 6.26).

Pour ces deux techniques, au cours de la manipulation, demandez au patient de faire glisser en direction caudale le pied reposant sur la table. Ce mouvement du membre inférieur a pour effet de mettre en extension la colonne vertébrale et de permettre une meilleure extension costo-vertébrale.

Figure 6.26. Manipulation de la plèvre postérieure en décubitus (2e technique).

Médiastin

Il semble très difficile de manipuler le médiastin sans avoir une action sur le péricarde et la plèvre.

Nous utilisons la technique de compression et décompression sternale. On comprime le sternum et on le laisse revenir très doucement et progressivement pour qu'à son retour il ramène avec lui les tissus sous-jacents dont fait partie le médiastin. C'est une technique qui joue sur la viscoélasticité de tous les tissus sous-sternaux.

Péricarde

Partie céphalique du péricarde

Nous avons mis au point une technique très profonde et puissante qui s'adresse à la fois au péricarde et à la plèvre.

Rappelons que le péricarde, dans sa partie céphalique, a des attaches sur les vertèbres cervicales et dorsales supérieures.

Le patient est en latérocubitus droit, la jambe droite fléchie et la gauche tendue. Placez deux ou trois doigts de votre main gauche dans le défilé thoracique gauche, le plus près possible de la partie antérolatérale gauche de la colonne vertébrale.

Soulevez, de la main droite, la tête du patient contre vous pour mettre la colonne cervicale en flexion latérale gauche. Cela crée une concavité qui permet aux doigts du défilé thoracique d'aller encore plus profondément. Le placement des doigts doit se faire sans douleur.

La manipulation consiste à combiner deux mouvements : amener encore plus la colonne cervicale en flexion latérale gauche, pendant que les doigts intrathoraciques se dirigent encore plus caudalement en profondeur. Vous exercez un petit couple de forces en exécutant simultanément les deux mouvements (figure 6.27).

Il n'est pas rare de sentir pendant la manipulation une crépitation sous les doigts, prouvant que vous avez obtenu une libération tissulaire.

Figure 6.27. Manipulation de la partie céphalique du péricarde en latérocubitus.

Comparez les deux côtés pour bien sentir la différence entre les fibres péricardiques et pleurales.

Indications

Cette technique se pratique dans les suites de gros traumatismes et d'opérations intrathoraciques. À notre avis, c'est certainement la manœuvre qui va le plus profondément dans la partie céphalique du thorax.

Partie caudale du péricarde

Cette manœuvre se réalise en position assise. Debout derrière le patient, vous positionnez vos doigts sous les côtes gauches.

On sépare la technique en trois temps.

- On dirige d'abord les doigts le plus en arrière possible. On le fait doucement en relâchant parfois la pression pour recommencer dans une zone un peu moins sensible. Avec l'habitude, on ne crée pas de douleur.
- On dirige ensuite ses doigts en direction céphalique et médiale. Les doigts rencontrent l'estomac et le diaphragme. Restez un peu éloigné de la partie centrale pour éviter la zone hiatale et le centre phrénique du diaphragme.
- Petit à petit, vous allez ressentir les battements du cœur. Soulevez gentiment le péricarde et le cœur par l'intermédiaire du diaphragme. Relâchez très légèrement la pression et faites une induction jusqu'à la fin de l'écoute. On sent le plus souvent une rotation horaire et antihoraire autour d'un axe vertical situé à gauche de la ligne sternoxyphoïdienne (figure 6.28).

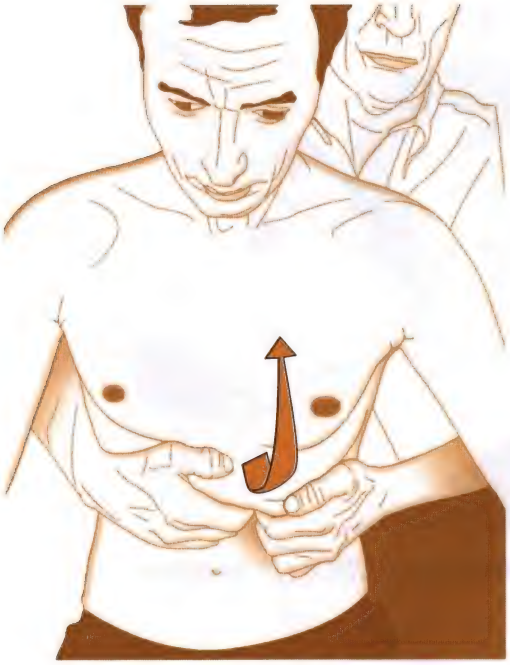

Figure 6.28. Manipulation du péricarde (partie caudale).

Système musculaire

Sous-clavier

Le sous-clavier se manipule simultanément avec le ligament costoclaviculaire et avec la 1re chondrocostale. C'est encore un élément délaissé en thérapie manuelle. Pourtant, on se rend compte qu'il peut contraindre l'appareil vasculaire sous-clavier. La finalité est de séparer la clavicule de la 1re côte, pour obtenir un relâchement musculofascial. On le traite en décubitus ou en latérocubitus.

En décubitus

- *Première modalité.* Le patient est en décubitus, bras et jambes allongés. Placé du côté du sous-clavier à traiter, vous tenez, d'une main, le poignet ou le moignon de l'épaule du patient. Vous appliquez le pouce de l'autre main entre la clavicule et la 1re côte, tout près de leurs articulations sternales. Entraînez le membre supérieur ou l'épaule en avant et médialement, jusqu'à sentir une tension sous votre pouce. Au maximum de la tension, vous faites un ajustement du pouce en poussant la 1re côte en arrière et latéralement. On peut, pendant la manipulation, faire simultanément une traction brève du bras. En principe, un ou deux ajustements suffisent (figure 6.29).
- *Deuxième modalité.* Croisez vos mains pour appliquer une paume contre le tiers médial de la clavicule, et l'autre sur les deux 1res côtes. La main claviculaire pousse en direction céphalique et médiale, pendant que la main costale exerce un ajustement en direction caudale et latéralement.

En latérocubitus

Le patient est en latérocubitus du côté opposé au sous-clavier à traiter. Placez une paume sur le sternum, le pouce entre la clavicule et la 1re côte à leur partie médiale. L'index et le majeur viennent se positionner derrière la clavicule pour se diriger en direction caudale.

Le pouce et les doigts vont se mobiliser pour étirer le sous-clavier. Ils peuvent le faire jouer de céphalique à caudal, de caudal à céphalique et aussi latéral.

De l'autre main, vous mobilisez l'épaule pour augmenter la pénétration dans le défilé thoracique et mieux sentir les fibres s'étirer (figure 6.30).

À notre avis, c'est la technique la plus efficace. Du fait de la connexion du nerf

Figure 6.29. Manipulation du sous-clavier en décubitus (1re modalité).

Figure 6.30. Manipulation du sous-clavier en latérocubitus.

Figure 6.31. Manipulation du sous-clavier en position assise.

sous-clavier avec le nerf phrénique, elle a un effet sur :

- le foie ;
- la vésicule biliaire ;
- l'épaule ;
- le diaphragme ;
- la plèvre ;
- le péricarde (à gauche).

En position assise

Le sujet est assis devant vous, jambes fléchies. Plaqué contre lui, vous placez le pouce d'une main entre la 1re côte et la clavicule à leur partie médiale, et la paume de l'autre main en arrière de l'épaule homolatérale. Entraînez l'épaule en avant et médialement, et le pouce en arrière et latéralement ; ajustez au moment de la mise en tension maximale (figure 6.31).

Vous pouvez aussi laisser reposer le bras du patient sur votre cuisse, le pied posé sur la table, et faire jouer votre membre inférieur pour entraîner l'épaule du patient.

On peut réaliser une autre technique suivant la même modalité en soulevant l'épaule et en la maintenant en position haute avant de l'amener en avant et en direction médiale, l'élévation de l'épaule entraînant déjà un étirement du sous-clavier.

On effectue ces manœuvres dans les suites du traumatisme de l'épaule et du thorax, après les chutes sur les mains ou

Figure 6.32. Manipulation du triangulaire du sternum.

sur les coudes et dans toutes les agressions respiratoires hautes, notamment après une tuberculose ou une pleurésie.

Triangulaire du sternum

Le test spécifique du triangulaire du sternum (figure 6.32) nous paraît hasardeux et existe-t-il un ajustement spécifique ? Nous ne le croyons pas et pensons qu'il est manipulé systématiquement avec le sternum, le péricarde, la plèvre, le médiastin et les articulations chondrocostales et chondrosternales. Dans les fixations importantes du thorax ou dans les suites d'affection pleurale, il est bon de pratiquer quelques étirements de ses fibres.

Le sujet est en décubitus, bras et jambes allongés. Placé sur son côté, mains croisées, mettez une paume en dessous du manubrium (les fibres du triangulaire ne s'insérant que sur le tiers caudal du sternum) et l'autre sur les côtes moyennes vers les chondrocostales. La main sternale va pousser en arrière et en direction céphalique pendant que la main costale va mobiliser les côtes en direction caudale et latérale. Il faut faire cette technique des deux côtés. Nous avons été surpris parfois de libérer des fixations que nous n'avions même pas soupçonnées en pratiquant cette manœuvre.

Intercostaux

Intercostaux externes

■ Partie antérolatérale

Le sujet est en décubitus, jambes fléchies, mains sur l'abdomen, et vous êtes placé sur son côté. Il existe de nombreuses possibilités, que vous pourrez trouver ; nous vous livrons celles que nous employons quotidiennement.

- *Première modalité.* La position est identique à celle du triangulaire. Les mains croisées, placez une paume sur le sternum et l'autre contre le rebord caudal de la côte céphalique de l'espace

Figure 6.33. Manipulation des intercostaux externes en latérocubitus.

intercostal concerné. En expiration, maintenez le rebord costal en le poussant latéralement et en direction céphalique, et poussez le sternum en direction caudale et en arrière. Nous préférons agir pendant l'expiration qui augmente l'élasticité costale.

- *Deuxième modalité.* Pour la région latérale, on peut exécuter cette technique en latérocubitus. Tenez d'une main le bras homolatéral tout en mettant la paume de la main sur le rebord céphalique de la côte caudale de l'espace intercostal concerné. La main tenant le bras va l'amener en direction céphalique et postérieure jusqu'à ce que la tension des tissus se répercute sur la paume costale. Comme pour les techniques chondrosternales, vous faites un *thrust* ou plusieurs étirements quand vous ressentez la mise en tension maximale (figure 6.33).

Partie postérieure

Le patient est en procubitus, bras allongés, la tête en rotation du côté opposé à l'intercostal manipulé. Des deux mains croisées, placez un pisiforme sur la partie latérale de l'angle postérieur et l'autre sur le rebord costal caudal du muscle intercostal concerné. Manipulez en fin d'expiration et au maximum de tension.

Libération tissulaire respiratoire

On peut utiliser, pour ces manœuvres, la technique de libération tissulaire respiratoire. Rappelons qu'elle consiste à maintenir la tension musculoligamentaire en fin d'expiration profonde et à la relâcher instantanément, juste au commencement d'une grande inspiration. Quand on analyse les impressions ressenties par le patient (petites douleurs d'épaules, des creux sus-claviculaires et petite toux

d'irritation), on retrouve les caractéristiques des étirements pleuraux.

Intercostaux internes

On applique les mêmes méthodes mais en changeant la direction de l'ajustement. Pour la partie antérieure, par exemple, placez, les mains croisées, un pisiforme sur le bord céphalique de la côte caudale de l'intercostal interne concerné, et l'autre pisiforme contre le bord latéral du sternum.

La main costale va se diriger latéralement, en arrière et en direction caudale, alors que la main sternale pousse en direction céphalique et médiale. Au lieu de prendre un appui sternal, on peut prendre un appui sur la côte susjacente, mais la manœuvre est plus délicate à exécuter et, très souvent, les espaces intercostaux sont trop étroits pour la permettre.

Surcostaux

Le patient est en procubitus, bras en dehors de la table, tête en rotation du côté opposé au surcostal concerné. Placé latéralement, appliquez un pisiforme sur l'intervalle séparant l'épineuse de la transverse et l'autre sur l'angle postérieur de la côte située caudalement (pour la partie caudale du thorax, deux étages en dessous). La main vertébrale va maintenir ou même pousser légèrement la vertèbre en direction céphalique et médiale, pendant que la main costale se dirige en direction latérale, antérieure et caudale. La manipulation se fait en fin d'expiration, au maximum de la tension tissulaire ou aussi en libération tissulaire respiratoire.

Mobilisation de la partie latérale des côtes

Le sujet est assis devant vous, la main du côté opposé à étirer derrière la nuque. Pour le côté gauche par exemple, placez votre genou gauche sur la table, la main gauche contre la partie latérale des côtes à traiter.

Inclinez plusieurs fois de suite le patient en flexion latérale gauche, en dirigeant la main en appui sur les côtes, au maximum de résistance. C'est une manœuvre puissante très efficace.

Diaphragme

Nous ne pouvons pas vous donner des techniques spécifiques au diaphragme, n'en connaissant pas. Nous avons déjà vu que nous ne croyons pas beaucoup aux fixations primaires du diaphragme. Pour le libérer, il faut essayer de traiter les différentes causes comme les facteurs émotionnel, digestif et ostéoarticulaire. Nous verrons à la fin de ce chapitre les techniques de libération émotionnelle. Quant au système digestif, reportez-vous à *Manipulations viscérales* 1 et 2.

Organes intrathoraciques

Poumon et scissures

Traitement viscoélastique du poumon

La viscoélasticité est le retour différé d'une structure à son point initial.

On ne peut pas atteindre le poumon sans passer, pour sa partie céphalique, par le dôme pleural et la plèvre et, pour les autres parties, par les côtes et la plèvre. C'est surtout la partie apicale du poumon qui apporte les meilleurs résultats.

Figure 6.34. Traitement viscoélastique du poumon en latérocubitus.

Partie apicale du poumon

Le patient est en latérocubitus du côté opposé au poumon traité ; vous êtes placé à sa tête.

Positionnez bien vos pouces le plus à plat possible, en arrière de la clavicule dans le défilé thoracique. Les autres doigts entourent le moignon de l'épaule.

Viscoélasticité passive

De vos deux pouces, vous refoulez le dôme et l'apex pulmonaire en direction caudale le plus à fond possible. En aucun cas le mouvement doit être douloureux : il doit être très progressif.

Plus vous voulez aller en profondeur, plus vous devez attirer le moignon de l'épaule vers vous.

Au lieu de laisser revenir l'ensemble pleuropulmonaire spontanément, vous le laissez revenir petit à petit et vous recommencez une dizaine de fois.

Cette technique joue sur l'extensibilité de tous les tissus. Elle améliore la fonction pulmonaire (figure 6.34).

Viscoélasticité active

On va demander au sujet de respirer amplement mais très lentement et sans forcer.

- En inspiration, vous amenez l'ensemble huméroscapulaire en direction céphalique, tout en empêchant le dôme pleural et le poumon de suivre ce mouvement. Vous les laissez revenir ensuite très progressivement.
- En expiration, vous accompagnez le dôme et le poumon en direction caudale pour les laisser revenir, ensuite, progressivement en direction céphalique.

Figure 6.35. Technique hépato-pleuro-pulmonaire.

Viscoélasticité combinée à un autre organe

Il existe de nombreuses possibilités ; nous allons en décrire deux, les autres se réalisant avec le même principe.

Technique hépato-pleuro-pulmonaire

Le patient est en décubitus, vous êtes placé à sa droite. Votre pisiforme gauche se place en avant et légèrement en dessous de la clavicule, en direction du tubercule de Lisfranc. Votre pisiforme droit se positionne à la partie moyenne du foie, sous les côtes droites.

Vos deux mains vont se diriger l'une vers l'autre, en comprimant progressivement le foie contre le poumon. Arrivé au maximum de compression, vous laissez revenir petit à petit les deux organes à leur état normal (figure 6.35).

Il faut que vous ayez l'impression, pendant la phase de retour, que les organes repoussent graduellement vos mains pour reprendre leur place. Ce sont eux qui dirigent le mouvement. Cette technique vous donne bien cette sensation de force élastique des organes.

On peut aussi réaliser cette technique en rebond.

Combinaison avec les autres organes

On peut réaliser les techniques viscoélastiques du poumon avec les reins, la rate, le cœur, en général avec les organes à densité structurelle importante. Notamment du côté gauche, c'est avec le rein gauche que l'on a l'habitude de combiner le poumon gauche.

Technique réno-pleuro-pulmonaire gauche

Le patient est en décubitus. Vous placez le pisiforme droit entre la clavicule et la 1re côte, et la paume gauche en arrière de la jonction duodénojéjunale. Comme vous vous en souvenez, celle-ci se situe à trois travers de doigt de l'ombilic sur la ligne médioclaviculaire gauche.

Vous comprimez le rein et le thorax, l'un contre l'autre, comme si vous vouliez raccourcir la distance qui les

Figure 6.36. Manipulation pleuroscissurale interlobaire gauche en latérocubitus (1re modalité).

sépare. Vous les laissez revenir progressivement à leur position de départ.

Intérêt des techniques combinées

Les techniques combinées ont, bien sûr, une action sur l'organe cible. En plus, elles permettent de coordonner sur le plan mécanique et physiologique différents organes.

La physiologie nous montre constamment que toutes les fonctions sont interdépendantes. Vous apportez un message de coordination viscérale au cerveau.

Manipulation pleuroscissurale interlobaire gauche

Première modalité

Le patient est en latérocubitus du côté opposé à la région traitée. Placé à la tête du patient, vous positionnez le pouce droit dans le défilé thoracique en direction du tubercule de Lisfranc (figure 6.36).

La paume gauche se localise sous le bras gauche du patient à l'aplomb des 4e et 5e côtes. À l'expiration, le pouce droit et la main gauche vont en direction caudale et médiale ; à l'inspiration, elles exécutent le mouvement opposé.

On peut aussi, dans cette technique, travailler la viscoélasticité du poumon.

En fin d'expiration, vous empêchez les côtes, la plèvre et le poumon de revenir spontanément à leur position initiale. Vous laissez revenir ces structures graduellement.

Vous traitez les deux côtés systématiquement.

Deuxième modalité

Le patient est en latérocubitus du côté droit. Placez une ou deux paumes sur la 5e côte près de l'omoplate, et l'autre sur la partie antérieure de la 6e côte, près de son articulation chondrocostale.

Pendant une expiration lente et profonde, poussez vos paumes en avant,

Figure 6.37. Manipulation pleuroscissurale interlobaire gauche en latérocubitus (2e modalité).

caudalement et médialement, en focalisant le mouvement vers la 6e chondrosternale. Maintenez cet appui pendant que le patient fait une grande inspiration. Il semble que la technique en libération tissulaire respiratoire ait plus d'effet sur les articulations chondrosternales que sur le poumon lui-même (figure 6.37).

Technique en double appui

Le patient est en décubitus. La paume de la main droite exerce une poussée contre la clavicule gauche et la région costale adjacente. La main gauche va repousser la région costale autour des 4e et 5e côtes gauches en direction droite et légèrement caudale (figure 6.38).

On peut augmenter les mouvements ressentis pendant la respiration, les contrarier, jouer sur leur élasticité par une technique de rebond ou de libération tissulaire respiratoire. Il est toujours bon de terminer par l'induction.

Les techniques des scissures ne sont pas, bien sûr, ultraspécifiques car elles intègrent de nombreux autres éléments, mais elles sont efficaces. Il faut les employer chez des sujets au « lourd passé pulmonaire » qui présentent de nombreuses algies thoraciques et cervicodorsales. De même, dans les suites de traumatisme important où les côtes ont été fracturées ou malmenées, cette technique apporte une bonne libération générale tissulaire du thorax.

Région scissurale oblique droite

La technique se fait selon la même modalité, mais le patient est en latérocubitus gauche. On peut réaliser ces techniques avec une main qui étire le bras homolatéral pendant que l'autre étire les côtes concernées.

Cœur

Manipulation du cœur en compression–décompression

Ce sont des techniques jouant sur la viscoélasticité du cœur et des éléments qui l'entourent.

Figure 6.38. Technique pleuroscissurale en double appui.

En décubitus

Cette mobilisation générale du cœur et du péricarde est une excellente technique pour relâcher certaines tensions tissulaires et émotionnelles.

Le patient en décubitus, jambes fléchies, la paume de votre main dominante se place près du sternum au niveau des 3e et 4e espaces intercostaux. L'autre main est posée sur la main au contact du thorax.

Vous comprimez très progressivement, sans douleur, le thorax de vos deux mains jusqu'à ressentir les battements cardiaques. Vous devez avoir l'impression que le cœur communique avec vos mains.

Relâchez petit à petit et lentement l'appui thoracique. Cette technique a un effet viscoélastique sur le cœur et elle relâche tous les tissus avoisinants : plèvre, péricarde et médiastin (figure 6.39).

Cette technique est subtile. Il faut ressentir, en relâchant progressivement la compression, à quel niveau se situe une restriction de mobilité. Ces zones de tension sont à relâcher par des techniques d'induction. Ayez bien cette sensation que ce sont le cœur et les tissus péricardiques qui, en repoussant vos paumes, vous indiquent la direction pour les manipuler.

En position assise

Nous aimons particulièrement cette technique qui va jouer sur l'axe central du cœur, le péricarde et la jonction cardio-diaphragmatique.

Le patient est assis, jambes pendantes, les mains reposant sur les cuisses, le dos en cyphose naturelle.

Placé derrière le patient, rapprochez, de la paume de la main gauche, les côtes en direction médiale pour mieux pénétrer les doigts des deux mains sous les côtes. Dirigez-les, petit à petit, céphaliquement.

Approchez progressivement de la région hiatale, tout en restant à sa

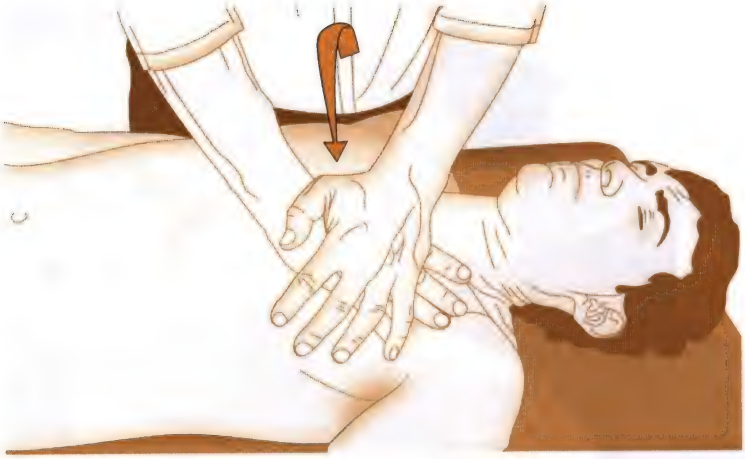

Figure 6.39. Test du cœur et du péricarde en décubitus.

gauche. Remontez les doigts céphaliquement ; vous allez sentir l'hémidiaphragme gauche qui est une surface lisse et ferme. Soulevez l'hémidiaphragme en direction céphalique et médiale, jusqu'à sentir les battements cardiaques. Relâchez légèrement l'appui et faites une induction.

En principe, vous devez sentir une rotation du cœur dont l'axe passerait par les ligaments cervicopéricardiques. On utilise cette technique dans les gros traumatismes thoraciques et les opérations du cœur et des poumons.

On peut aussi jouer sur la viscoélasticité verticale du cœur en le comprimant en direction céphalique pour le laisser revenir très graduellement.

Étirement dans la direction des coronaires

Nous avons été amené à traiter de nombreux patients opérés à cœur ouvert. Ils ne souffraient pas de la partie cardiaque proprement dite, mais du thorax, particulièrement malmené au cours de l'intervention. Plus tard, nous avons vu des patients atteints de coronaropathie où les tests d'écoute et le diagnostic thermique manuel indiquaient tout à fait bien la lésion.

Au cours de ces techniques d'écoute, les mains étaient inexorablement entraînées dans la direction des artères coronaires. Nous avons effectué des étirements selon la direction des coronaires ; les patients sur lesquels nous les avons employés en ressentaient un grand soulagement.

Nous allons vous décrire cette technique, mais surtout n'employez pas le terme d'étirement coronarien ! Cela n'a jamais été prouvé. Le seul élément concret est que ces techniques soulagent.

Le patient est en décubitus, les mains reposant sur l'abdomen. Placé derrière sa tête, appliquez, les mains croisées, une paume sur la 3e chondrosternale gauche et l'autre entre les 3e et 4e chondrosternales droites. La main placée à droite va

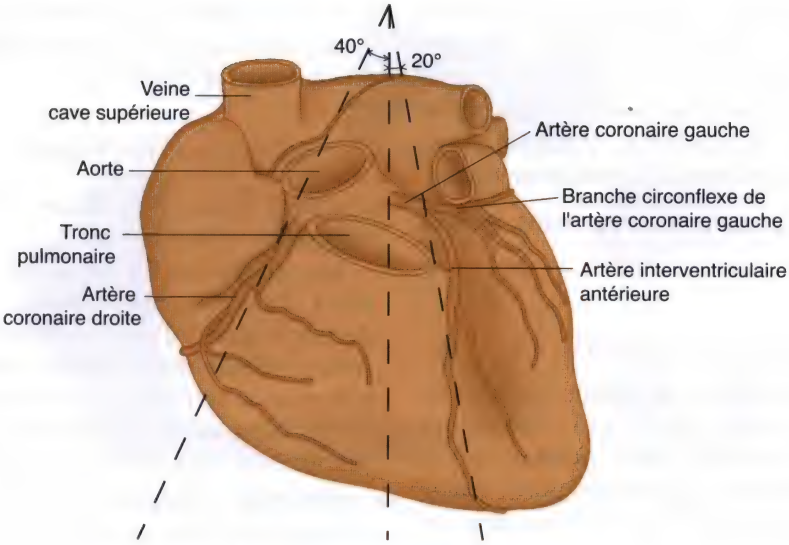

Figure 6.40. Étirement dans la direction des coronaires.

pousser latéralement et en arrière, selon un angle d'une quarantaine de degrés avec la ligne médio-sterno-xyphoïdienne. Pendant ce temps, la main gauche exerce une pression latérale, postérieure et caudale, selon un angle d'une vingtaine de degrés avec la ligne médio-sterno-xyphoïdienne (la poussée latérale est presque caudale). Les deux mains agissent pendant l'expiration. On peut aussi ne travailler qu'une direction à la fois pendant que l'autre main sert de contre-appui (figure 6.40).

N.B. : Quand vous faites ces techniques sur un patient coronarien connu, soyez sûrs qu'il ne présente aucun signe d'infarctus, et parlez-lui plutôt d'étirement thoracique que d'étirement dans la direction des coronaires, ce sera moins anxiogène pour lui. Répétons-le : ces techniques apportent un grand soulagement, mais leur effet direct sur les coronaires n'a pas encore été vérifié.

Plexus nerveux

Le sujet est en décubitus, bras et jambes allongés.

Plexus solaire

Il est difficile de penser qu'on peut être spécifique sur le plexus solaire. En dissection, on trouve deux à trois petits ganglions nerveux de la taille d'un haricot. De plus, ces ganglions ne sont pas toujours situés au même endroit. Mettons que nous sommes en direction du plexus solaire. Posez la paume d'une main sur la partie la plus haute de l'abdomen, l'éminence thénar contre la 7e chondrocostale droite. Le restant de la main repose dans la direction de la ligne

xipho-ombilicale. L'appui de la main est très léger, comme pour les écoutes émotionnelles. C'est peut-être le seul moyen de ne pas trop ressentir la motilité des organes sous-jacents. Vous effectuez une induction avec un appui très léger.

Quand l'écoute s'arrête, vous arrêtez l'induction.

Plexus cardiaque superficiel

C'est certainement, de toutes les techniques de plexus, celle qui donne les meilleurs résultats. Elle permet, entre autres, d'enlever ce fameux poids sur la poitrine que nous ressentons un jour ou l'autre.

Si vous réalisez cette technique avec un témoin qui prend le pouls du patient, il peut constater que les pulsations vont diminuer en rythme et en intensité. Cela va à l'encontre de l'effet placebo qui a plutôt tendance à accélérer le rythme cardiaque.

Le patient est en décubitus, jambes allongées. Placez la paume de votre main dominante sur les 3e et 4e cartilages chondrosternaux gauches. Le médius forme, avec la ligne médio-sterno-xyphoïdienne, un angle d'une trentaine de degrés.

L'appui de la paume sur le thorax doit être extrêmement léger, à la limite de la perte de contact. Laissez la paume partir en écoute émotionnelle et effectuez une induction. L'écoute émotionnelle des plexus se fait communément en rotation horaire ou antihoraire. L'induction va exagérer ces rotations. Tant qu'il persiste un mouvement d'écoute, la manœuvre n'est pas finie.

Cette technique permet de libérer les zones cardiaques qui ont l'habitude de stocker tant d'émotions.

Coordination des plexus

On peut libérer les plexus cardiaque et solaire en même temps.

Les mains sont placées en regard des deux plexus. Le plus souvent, un plexus démarre avant l'autre, quand les deux mains effectuent le même mouvement, soit dans le sens horaire, soit dans le sens antihoraire, de manière harmonieuse. La manœuvre a réussi (figure 6.41).

On peut coordonner aussi l'un de ces plexus avec le plexus hypogastrique qui commande toute la sphère urogénitale. La meilleure localisation est située proche de la symphyse pubienne, légèrement à gauche, et à 2 à 3 cm en direction céphalique.

Inhibition du nerf phrénique

Le nerf phrénique est petit par sa taille mais extrêmement important pour ses fonctions. Nous avons décrit sa manipulation avec Alain Croibier dans le livre *Manipulation des nerfs périphériques*. Il serait dommage de ne pas en parler dans un ouvrage dédié au thorax.

Le triangle de Sédillot est compris entre les deux chefs d'insertion du sternocléidomastoïdien. C'est là qu'il faut rechercher le nerf phrénique (figure 6.42).

Le patient est en décubitus, les mains reposant sur le ventre. Placez l'index et le médius entre les deux chefs d'insertion du sternocléidomastoïdien. Repoussez le chef sternal pour diriger votre doigt en direction caudale, postérieure et légèrement médiale.

Figure 6.41. Coordination des plexus cardiaque et solaire.

Figure 6.42. Nerf phrénique dans le triangle de Sédillot.

Votre doigt se positionne sur la partie antéromédiale du scalène antérieur. C'est un petit nerf de 3 à 4 mm difficile à trouver. Faites glisser votre doigt sur le scalène jusqu'à sentir une toute petite cordelette.

Le nerf phrénique doit être traité quand il est sensible. Vous le comprimez *très délicatement* et le manipulez en induction jusqu'à ce que la sensibilité ou la douleur diminue.

Cette technique est difficile à réaliser. N'en faites surtout pas trop. Bien réalisée, elle permet de relâcher de nombreuses tensions sur :
- le diaphragme ;
- le péricarde et le cœur ;
- la plèvre ;
- l'œsophage ;
- le foie, la capsule de Glisson et les ligaments triangulaires.

On peut penser aussi avoir un effet sur les surrénales qui reçoivent des filets, mais nous n'avons jamais pu le prouver.

Méthodologie du traitement

Voici l'ordre dans lequel nous procédons :
- le système myofascial ;
- le système viscéral ;
- le système ostéoarticulaire ;
- la libération des plexus ;
- la libération émotionnelle.

En règle générale, on ne pratique pas d'emblée les techniques d'ajustement spécifique, surtout vertébrales. Leur grande efficacité a tendance à occulter et court-circuiter tous les autres déséquilibres tissulaires. On commence, en principe, par les techniques de libération des fascias et des viscères, mettant en évidence, au fur et à mesure du relâchement obtenu, les lésions ostéoarticulaires. Pensez à vérifier, après chaque manipulation, l'amélioration du test d'Adson-Wright et la tension artérielle des deux bras.

Vous serez surpris, parfois, de constater le pouvoir pathogène d'une toute petite fixation vous semblant presque négligeable. Ces petites fixations sont difficiles à diagnostiquer. Il faut absolument connaître, en plus des tests de mobilité, les techniques d'écoute locale et générale. Nous n'avons pas d'autres manœuvres de motilité à décrire en dehors de celles déjà expliquées dans le livre *Manipulations viscérales*. La motilité du cœur n'est pas toujours évidente à ressentir. Elle peut être amalgamée à celles du médiastin, de la plèvre et du thymus. Parlons plutôt de la motilité de la région cardiaque.

N'oubliez pas qu'une toute petite fixation chondrocostale peut perturber la mobilité du thorax et créer des sensations précordiales mal supportées et interprétées par le patient. Elles sont particulièrement anxiogènes.

Conclusion

Depuis la 1re édition de ce livre, nous nous sommes attachés à mieux comprendre et soigner les composantes intrathoraciques.

Nous vous proposons de nouvelles techniques originales. Nous continuons nos recherches en anatomie fonctionnelle. Surtout, n'oublions pas que c'est grâce à nos patients que nous améliorons notre main. Cette main qui doit être à leur service pour les aider à mieux vivre.

Ce livre est celui d'un praticien confronté à la dure réalité du travail clinique quotidien. La théorie est facile ; obtenir un résultat et non pas seulement un changement est loin d'être aisé. Nos mains soulagent, mais elles le font de manière satisfaisante uniquement quand elles savent ce qu'elles touchent. Ce sont les petits détails qui font la différence dans le traitement.

Manipuler le thorax et son contenu va permettre au patient de se sentir mieux dans sa cage thoracique. Le mot de cage exprime bien tout ce qui peut être fermé à clé dans le thorax.

Une liberté tissulaire et une sensation de légèreté sont ainsi apportées au patient. Cette légèreté lui permettra d'occuper mieux, et avec plus de sérénité, son espace dans la vie.

Bibliographie

Barral JP. Diagnostic thermique manuel. Paris : Maloine ; 1994.

Barral JP. Manipulations viscérales 2. Paris : Elsevier ; 2004.

Barral JP, Croibier A. Approche ostéopathique du traumatisme. Limonest : Atisa 330 ; 1997.

Barral JP, Croibier A. Manipulations des nerfs périphériques. Paris : Elsevier ; 2004.

Barral JP, Mathieu JP, Mercier P. Diagnostic articulaire vertébral. Charleroi : SBORTM ; 1981.

Barral JP, Mercier P. Manipulations viscérales 1. Paris : Elsevier ; 2004.

Bochuberg C. Traitement ostéopahique des rhinites et sinusites chroniques. Paris : Maloine ; 1986.

Chauffour, Guillot. Le lien mécanique ostéopathique. Paris : Maloine ; 1985.

Comroe JH. Physiologie de la respiration. 2e Ed. Paris : Masson ; 1978.

Contamin R, Bernard P, Ferrieux J. Gynécologie générale. Paris : Vigot ; 1977.

Cruveilhier J. Traité d'anatomie humaine. Paris : Octave Doin ; 1852.

Davenport HW. Physiologie de l'appareil digestif. 2e Ed. Paris : Masson ; 1976.

Delmas A. Voies et centres nerveux. 10e Ed. Paris : Masson ; 1975.

Dousset H. L'examen du malade en clientèle. 6e Ed. Paris : Maloine ; 1972.

Gray H. Descriptive and applied anatomy. London: Longmans ; 1958.

Grégoire R, Oberlin S. Précis d'anatomie. Paris : J.P. Baillère ; 1973.

Harrison. Principes de médecine interne. Paris : Flammarion-Médecine Sciences ; 1981.

Herman J, Cier JF. Précis de physiologie. Paris : Masson ; 1977.

Hugues F. Cl. Pathologie respiratoire. Paris : Heures de France ; 1971.

Issartel L, M. L'ostéopathie exactement. Paris : Robert Laffont ; 1983.

Kahle W, Leonhardt H., Platzer W. Anatomie des viscères. Paris : Flammarion ; 1978.

Kamina P. Anatomie gynécologique obstétricale. Paris : Maloine ; 1984.

Korr I. The neurobiologic mechanisms in manipulative therapy. New York : Plenum Press ; 1978.

Laborit H. L'inhibition de l'action. Biologie, physiologie, psychologie, sociologie. Paris : Masson ; 1981.

Lansac J, Lecomte P. Gynécologie pour le praticien. Villeurbanne : Simep ; 1981.

Lavieille, Roux, Stanoyevitch. Le système vertébrobasilaire. Marseille : Solal ; 1986.

Lazorthes G. Le système nerveux périphérique. 2e Ed. Paris : Masson ; 1971.

Poirier, Charpy, Nicolas. Traité d'anatomie humaine. Tomes I à V, Paris : Masson ; 1912.

Préfaut C. L'essentiel en physiologie respiratoire. Montpellier : Sauramps Médical ; 1986.

Renaud R, Sermet H, Ritter J, Bohler JL, Eberst B, Gamerre M, et al. Les incontinences urinaires chez la femme. Paris : Masson ; 1982.
Robert JG, Palmer R, Boury-Heyler C, Cohen J. Précis de gynécologie. Paris : Masson ; 1974.
Rouvière H. Anatomie humaine. Paris : Masson ; 1967.
Scali P, Warrel DW. Les prolapsus vaginaux et l'incontinence urinaire chez la femme. Paris : Masson ; 1980.
Taurelle R. Obstétrique. Paris : France Médical Édition ; 1980.
Testud, J. Anatomie topographique. Paris : Gaston Doin ; 1889.
Tourris H de, Henrion R, Delecour M. Gynécologie et obstétrique. Paris : Masson ; 1979.
Upledger JE. Thérapie crânio-sacrée. Paris : IPCO ; 1983.
Waligora H, Perlemuter L. Anatomie. Paris : Masson ; 1975.
West JB. Physiologie respiratoire. Paris : Medsi ; 1986.
Wright S. Physiologie appliquée à la médecine. 2e Ed. Paris : Flammarion-Médecine-Sciences ; 1974.

J.P. Barral

Le thorax : manipulations viscérales

Les organes intrathoraciques et les tissus qui les soutiennent sont enfermés dans une enceinte protectrice et paraissent peu accessibles. Pourtant, les techniques ostéopathiques permettent de les aborder soit directement, soit par l'interposition d'autres tissus.

Cet ouvrage est consacré aux tensions mécaniques du contenu thoracique pour agir sur le fonctionnement de la plèvre, du péricarde, du cœur et des poumons. Il s'attache aussi aux délicats problèmes du défilé thoracique, point faible vasculonerveux de l'organisme.

Cette nouvelle édition a fait l'objet d'une révision complète : l'iconographie est intégralement renouvelée et le contenu enrichi de nombreux compléments. Outre les techniques vouées aux enveloppes viscérales, ce livre présente aussi les manipulations viscoélastiques du cœur et du poumon et propose de nouvelles techniques originales.

OSTÉOPATHIE

9 782842 996901

ISBN 2-84299-690-9
ISSN 1768-1995
MVT